DOI: 10.3969/j.issn.1005-8982.2018.22.014
文章编号： 1005-8982（2018）22-0074-06

经皮椎弓根钉棒微创内固定系统结合伤椎植骨治疗胸腰椎骨折的临床效果 *

曹杰[1]，申才良[1]，于海洋[2]，梁成民[2]，焦伟[1]
（1. 安徽医科大学第一附属医院 骨科，安徽 合肥 230022；2. 安徽医科大学阜阳临床学院 骨科，安徽 阜阳 236003）

摘要：目的 探讨经皮椎弓根钉棒微创内固定系统结合经椎弓根伤椎椎体内植骨治疗胸腰椎骨折的临床疗效。**方法** 2015 年 2 月 -2016 年 1 月安徽医科大学第一附属医院骨科无需减压的胸腰椎骨折患者 40 例，随机分为两组，观察组 20 例在“C”型臂透视引导下应用微创内固定系统结合伤椎椎体内植骨治疗；对照组 20 例切开复位椎弓根内固定取髂骨植骨治疗，比较两组患者的临床参数和影像学指标。**结果** 两组患者均顺利完成手术，获得随访 13 ~ 24 个月，观察组和对照组术后伤椎 Cobb's 角低于术前（P <0.05）；观察组和对照组术后椎体前缘高度高于术前（P <0.05）。观察组术中出血量优于对照组（P <0.05）；观察组的手术时间优于开放组（P <0.05）；观察组术后引流量优于对照组（P <0.05）；观察组的术后胸腰段 Cobb's 角（过屈位 / 过伸位）优于对照组（P <0.05），且观察组术后伤椎均未出现“蛋壳”效应。**结论** 经皮椎弓根钉棒微创系统结合伤椎植骨治疗胸腰椎骨折手术创伤小、出血少、安全可靠、矫正效果满意、术后恢复快、保留胸腰段活动度，并有效防止伤椎出现“蛋壳”效应，能够即刻增加伤椎椎体的骨容量及前柱的抗压稳定性，值得临床推广。

关键词： 胸腰椎骨折；经皮椎弓根螺钉；微创；伤椎植骨
中图分类号： R683 **文献标识码：** A

Percutaneous pedicle screw rod minimally-invasive internal fixation system combined with bone graft of injured vertebrae for treatment of thoracolumbar fractures*

Jie Cao[1], Cai-liang Shen[1], Hai-yang Yu[2], Cheng-min Liang[2], Wei Jiao[1]
(1. Department of Orthopedics, the First Affiliated Hospital, Anhui Medical University, Hefei, Anhui 230022, China; 2. Department of Orthopedics, Fuyang Clinical Medical College of Anhui Medical University, Fuyang, Ahhui 236003, China)

Abstract: Objective To explore the clinical curative effect of percutaneous pedicle screw rod minimally-invasive internal fixation system combined with transpedicular intravertebral bone graft of injuried vertebrae for the treatment of thoracolumbar fractures. **Methods** From February 2015 to January 2016, 40 patients of thoracolumbar fractures without decompression were treated in the Department of Orthopedics, the First Affiliated Hospital of Anhui Medical University. The patients were randomly divided into 2 groups, the 20 cases of the observation group were treated by minimally-invasive internal fixation system in combination with intravertebral bone graft of injured vertebrae under the guidance of type “C” arm fluoroscopy, the 20 cases of the control group received open reduction and pedicle internal fixation with iliac bone graft treatment. Clinical parameters and radiographic indexes were compared between the two groups. **Results** In both groups the surgery was successfully completed, and the patients were

收稿日期：2018-02-22
* 基金项目：安徽省科技攻关计划项目（No：1704a0802158）
[通信作者] 申才良，E-mial：shencailiang1616@163.com

followed up for 13-24 months. In both groups, the Cobb angles of the injuried vertebrae after operation were smaller than those before operation ($P < 0.05$). In both groups the anterior flange height of the vertebrae after operation was higher than that before operation ($P < 0.05$). The intraoperative bleeding volume and postoperative drainage volume of the observation group was smaller than those of the control group ($P < 0.05$). The operating time of the observation group was shorter than that of the control group ($P < 0.05$). The postoperative Cobb angles of the thoracic lumbar segments in the observation group were smaller than those of the control group ($P < 0.05$). In the observation group the injuried vertebrae did not present "eggshell" effect. **Conclusions** In the treatment of thoracolumbar fractures, the percutaneous pedicle screw rod minimally-invasive system combined with bone graft of injuried vertebrae has the advantages of minimal surgical trauma, little bleeding, safety and reliability, satisfied corrective effect and quicker recovery, and can retain thoracic lumbar segment activity, and effectively prevent "eggshell" effect of injuried vertebrae, can immediately increase the bone volume of the injured vertebral bodies and the pressure stability of the anterior columns. It is worth clinical promotion.

Keywords: thoracolumbar vertebral fracture; percutaneous pedicle screw; minimal invasion; bone graft of injured vertebrae

近年来随着交通运输业和现代工业的迅速发展，脊柱骨折的发生率大幅上升，其中胸腰椎骨折约占脊柱骨折的 80% ~ 90%，临床上在脊柱外科很常见，多发生于 20 ~ 60 岁的年龄段[1-2]。VACCARO 等提出了胸腰椎脊柱损伤评分系统（TLICS），对于 TLICS 评分 4 分以上但并不需要进行椎管减压的胸腰椎骨折，传统上手术方案是后路开放椎弓根钉棒复位内固定取髂骨植骨，但此法术野暴露范围较广，术中出血多，对椎旁软组织损伤较大，可导致术后疼痛、供骨区疼痛感染、康复时间延长等并发症，近年来经皮椎弓根钉棒微创内固定系统在胸腰椎骨折的治疗上取得了显著的疗效，使软组织创伤和并发症降到很低，但手术恢复伤椎高度时椎体内骨小梁并不能恢复，远期随访发现伤椎椎体前部仍会有椎体体积 25% 大小的骨缺损，即所谓的"蛋壳"效应，存在一定的缺陷。安徽医科大学第一附属医院骨科采用经皮椎弓根钉棒系统结合伤椎植骨治疗胸腰椎骨折 20 例，与传统后路开放对比，具有手术创伤小、出血少、安全可靠、矫正效果满意、术后恢复快、不影响胸腰段活动度、有效防止伤椎出现"蛋壳"效应，并能即时增加伤椎椎体的骨容量及前柱的抗压稳定性等特点，取得了良好的疗效，现报道如下。

1　资料与方法

1.1　一般资料

选择 2015 年 2 月 –2016 年 1 月本院手术治疗的胸腰椎骨折 40 例。其中，男性 28 例，女性 12 例；年龄 39 岁 ~ 54 岁，平均（46.65 岁 ± 5.14）岁；骨折部位：T_{11} 骨折 2 例，T_{12} 骨折 10 例，L_1 骨折 20 例，L_2 骨折 8 例；按 Denis 分型：Denis Ⅰ型（压缩型）30 例，Ⅱ型（爆裂型）10 例，TLICS 评分 4 ~ 6 分，平均（4.40 ± 0.59）分；根据 ASIA 分级：20 例均为 E 级。骨折原因：高处坠落伤 26 例，车祸伤 14 例。全部患者测量伤椎椎体前缘高度为 18 ~ 24 mm，平均（20.85 ± 2.16）mm，伤椎局部后凸 Cobb's 角（17 ~ 22）° 平均（19.40 ± 1.67）°。受伤到手术时间为 3 ~ 7 d。所有患者随机分为两组，观察组与对照组各 20 例，观察组采用经皮椎弓根钉棒微创内固定系统结合伤椎植骨治疗，对照组采用后路开放椎弓根钉棒复位内固定取髂骨植骨治疗。

1.2　手术方法

1.2.1　观察组　均采用气静全身麻醉，俯卧位，胸腹部悬空，通过枕垫使腰背部处于伸展位，伤椎前方前纵韧带张开，达到初步复位的目的。在"C"型臂 X 射线机透视下通过体表定位器准确定位伤椎及上下 2 个临近椎体椎弓根体表投影，并予以标记。常规术区消毒铺巾后，在标记点作 5 处长约 1.5 cm 纵形切口（其中 4 处切口为伤椎上下临近椎体固定钉用，另一处切口为经伤椎椎弓根植骨用），依次置入穿刺针，穿刺时遇到阻力不能贸然强行继续穿刺，必须经过"C"形臂透视正侧位，确认穿刺角度、深度准确无误，经椎弓根穿刺至椎体后缘，经穿刺针逐级用软组织扩张器扩开形成合适的通道，攻丝后置入 4 枚中空椎弓根螺钉，一侧先置入连接棒并有限撑开进一步恢复伤椎椎体前缘高度，对侧伤椎椎弓根经导针置入工作套筒，将调匀后黏度合适的硫酸钙经过专用注射系统经伤椎椎弓根注入伤椎椎体内。透视证实伤椎高度恢复佳，内固定位置满意，伤椎植骨充分，分别缝合伤口，不

予引流。

1.2.2 对照组 均采用气静全身麻醉，俯卧位，胸腹部悬空，通过枕垫使腰背部处于伸展位，伤椎前方前纵韧带张开，达到初步复位的目的。根据体表定位，常规术区消毒铺巾，胸腰段后正中作纵形切口，逐层切开皮肤、皮下组织，剥离椎旁肌，显露伤椎上下临近椎体椎弓根进钉点，置入椎弓根螺钉、连接棒，适当撑开复位，处理植骨床，后路剃取部分髂骨片修剪后植于椎板间，冲洗后置引流管，逐层缝合。

1.3 术后处理

观察组于术后 1 周开始腰背肌功能恢复锻炼，术后 2 ~ 3 周佩戴胸腰段支具下床活动。对照组于术后 6 ~ 8 周佩戴胸腰段支具下床活动。

1.4 观察指标

两组手术时间、术中出血量、术后引流量（微创组引流量以术后伤口渗出浸透一块纱布约 25 ml 计算）、术后伤椎 Cobb's 角、伤椎前缘高度、术后胸腰段活动度、术后伤椎水平位 CT 了解骨容量。

1.5 统计学方法

数据分析采用 SPSS 19.0 统计软件，计量资料以均数 ± 标准差（$\bar{x} \pm s$）表示，组间比较采用 t 检验，组内两时间点的比较采用配对 t 检验，$P<0.05$ 为差异有统计学意义。

2 结果

两组病例均顺利完成手术，获得随访 13 ~ 24 个月，平均（18.00 ± 3.83）个月，无 1 例发生神经损伤、椎弓根钉松动、拔出及内固定断裂等并发症。观察组术中出血量 10 ~ 30 ml，平均（20.50 ± 7.98）ml，对照组术中出血量 100 ~ 150 ml，平均（132.00 ± 17.51）ml，与对照组比较，差异有统计学意义（$P<0.05$）；观察组手术时间 90 ~ 150 min，平均（113.50 ± 16.34）min，对照组手术时间 110 ~ 150 min，平均（135.00 ± 15.81）min，两组比较差异有统计学意义（$P<0.05$）；观察组术后引流量 15 ~ 30 ml，平均（23.50 ± 6.26）ml，对照组术后引流量 180 ~ 280 ml，平均（233.00 ± 34.33）ml，两组比较差异有统计学意义（$P<0.05$）（见表 1）。观察组末次随访时伤椎 Cobb's 角 4 ~ 7°，平均（5.00 ± 0.67）°，低于术前（$P<0.05$），对照组术后伤椎 Cobb's 角 3 ~ 7°，平均（4.60 ± 0.70）°，低于术前（$P<0.05$）；观察组末次随访椎体前缘高度 25 ~ 33 mm，平均（29.40 ± 2.32）mm，高于术前（$P<0.05$），对照组术后椎体前缘高度 26 ~ 34 mm，平均（30.20 ± 1.99）mm，高于术前（$P<0.05$），但观察组和对照组末次随访时的伤椎前缘高度和伤椎 Cobb's 角差异无统计学意义（$P>0.05$）（见表 2）。观察组的术后胸腰段 Cobb's 角（过屈位 / 过伸位）比值 1.81 ~ 2.69，平均（2.16 ± 0.30），高于对照组的比值 1.04 ~ 1.07，平均（1.05 ± 0.01）（$P<0.05$）（见表 3）。且观察手术组术后伤椎均未出现“蛋壳”效应。

典型病例：观察组患者，女，46 岁，L_2 椎体压缩性骨折（Denis IB 型）。图 1A、B 腰椎正侧位 X 射线片示：L_2 椎体压缩变扁，椎体前缘高度丢失，骨折累及上终板，系 Denis IB 型；图 1C、D 术后 6 个月复查腰椎正侧位 X 射线片示：伤椎椎体前缘高度未发生丢失，椎体形态正常，硫酸钙与自体骨愈合，达到生物愈合。对照组患者，男，39 岁，L_1 椎体压缩性骨折（Denis IB 型）。图 2A、B 腰椎正侧位 X 射线片示：L_1 椎体骨折呈压缩型，椎体前缘高度丢失，骨折累及上终板，

表 1 两组病例术中出血量、手术时间、术后引流量临床指标比较 （$\bar{x} \pm s$）

组别	术中出血量 /ml	手术时间 /min	术后引流量 /ml
观察组	20.50 ± 7.98	113.50 ± 16.34	23.50 ± 6.26
对照组	132.00 ± 17.51	135.00 ± 15.81	233.00 ± 2.36
t 值	−19.812	−3.112	−18.163
P 值	0.000	0.012	0.000

表 2 两组病例椎体前缘高度丢失及后凸角度恢复情况 （$\bar{x} \pm s$）

组别	术前		末次随访	
	伤椎前缘高度 /mm	伤椎 Cobb's 角 /(°)	伤椎前缘高度 /mm	伤椎 Cobb's 角 /(°)
观察组	21.00 ± 2.36	19.40 ± 1.90	29.40 ± 2.32[1)]	5.00 ± 0.67[2)]
对照组	20.70 ± 2.06	19.40 ± 1.51	30.20 ± 1.99[1)]	4.60 ± 0.70[2)]

注：1）两组患者末次随访伤椎前缘高度与术前比较，$P<0.05$；2）两组患者末次随访伤椎 Cobb's 角与术前比较，$P<0.05$

表 3 两组病例术后半年胸腰段 Cobb's 角（过屈位 / 过伸位）比值 （$\bar{x} \pm s$）

组别	胸腰段 Cobb's 角（过屈位 / 过伸位）比值
观察组	2.16 ± 0.30
对照组	1.05 ± 0.01
t 值	12.060
P 值	0.000

系 Denis IB 型；图 2C、D 末次随访复查腰椎正侧位 X 射线片示：伤椎形态复位佳，椎体前缘高度恢复正常，但椎体内椎弓根水平前方可见明显“蛋壳样”骨缺损。

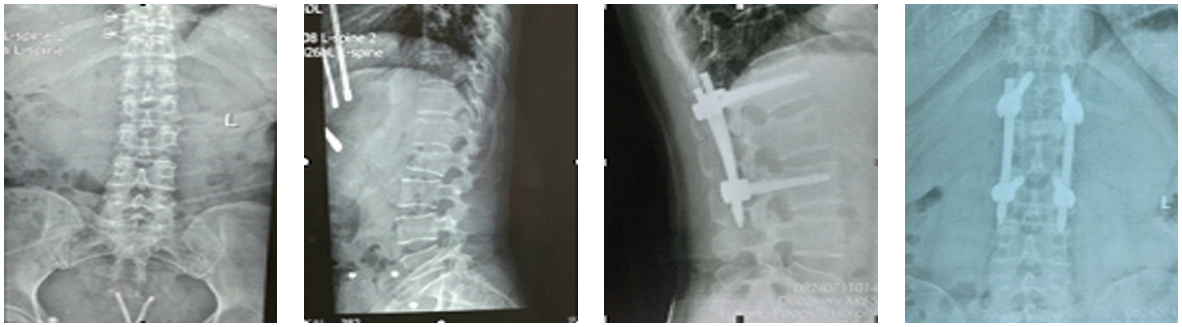

A　B　C　D

图 1　观察组患者，女，46 岁，L_2 椎体压缩性骨折（Denis IB 型）

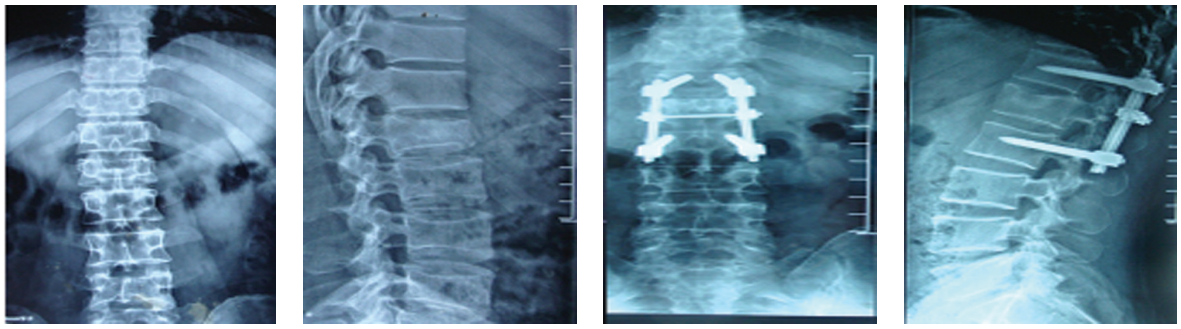

A　B　C　D

图 2　对照组患者，男，39 岁，L_1 椎体压缩性骨折（Denis IB 型）

3　讨论

胸腰椎骨折在临床上是最常见的脊柱损伤，对于发生在不同年龄阶段的胸腰椎骨折治疗报道有所增多，对无需进行椎管减压的胸腰椎骨折的治疗方案已基本达成手术治疗的共识[3-4]，同时不断的优化手术方案成为了脊柱外科学术讨论的焦点。PNEUMATICOS 等[5]提出胸腰椎脊柱损伤评分系统（TLICS），评分 4 分以上有手术指征，由于前路手术创伤较大，目前以后路手术为主。微创治疗对椎旁软组织及脊柱后柱的副损伤很小，出血少，术后恢复较快。近年来国内外很多研究都证明了经皮椎弓根钉棒微创内固定系统在临床上治疗脊柱骨折的的可行性和实用性[6]。但大量文献报道胸腰椎骨折后路椎弓根内固定术后发生断棒、断钉、内固定松动、弯曲、迟发性腰背痛等并发症，总结系骨折节段未做植骨融合所致[7]，因为内固定系统只是暂时的，自身骨融合才是永久性的稳定，因此在骨折复位内固定后，充分的植骨显得格外重要，目前最常见的植骨方法有椎板间植骨、横突间植骨及伤椎椎体内植骨。前两种植骨方法因后方小关节融合对患者术后的胸腰段活动度产生一定的影响，部分患者会出现长期的胸腰背部疼痛，称为“融合病”，而伤椎椎体内植骨对术后胸腰段活动度没有任何影响，不过需早期取出内固定系统，以避免内固定断裂[8-9]。

生物力学研究提示站立时轴向压力的 80% 直接作用于脊柱的前中柱上，仅约 20% 通过后柱，所以恢复脊柱前中柱的稳定性是防止术后断钉、断棒及松动相关并发症的重要手段[10]。手术骨折复位后，经 X 射线透视可见伤椎椎体高度恢复，术后伤椎椎体 CT 平扫时可以发现：伤椎椎体外形虽然能够恢复几近正常，但椎体内骨小梁并不能恢复，椎体内部尤其在椎弓根层面的前方仍存在骨缺损，大约占椎体体积的 25%，即所谓的“蛋壳”效应，考虑系椎体内被挤压破坏的骨小梁不能随椎体前缘高度恢复而恢复，椎体内部会产生空隙，因此远期椎体矫正的高度可能会再次丢失，造成断钉、断棒、内固定松动等并发症[11]，因此有效填充伤椎椎体内的骨缺损是至关重要的。经伤椎椎弓根行椎体内植骨系压力侧植骨，能有效的填充骨缺损，易于椎体内爬行替代，对椎体前中柱坚强有效的支撑

减轻了脊柱内固定系统的应力负荷，重建了胸腰段的三维稳定性，恢复了力学性能，同时减少术后并发症并对胸腰段活动度没有影响[10]。临床上椎体内植骨材料多种，目前以聚甲基丙烯酸甲酯（PMMA），即所谓的“骨水泥”应用较多，具有良好的生物力学特性，但如果渗入椎管可导致灾难性后果，凝固的过程中会产生聚合热，对周围的组织产生副损伤，PMMA 的单体毒性和静脉栓塞等副作用都可能危及患者生命，PMMA 强度高，椎体强度术后也增高，与邻近椎体产生的应力发生改变，从而会加重邻近节段的退变，而且 PMMA 并无骨传导性及生物活性，因此是无法与自体骨融合而达到生物愈合的最佳结果[12-13]。作者选用的 Stimulan 硫酸钙骨空腔填料包括硫酸钙粉和预定量混合溶液，固化过程中并不会产生聚合热，无副损伤，具有生物可分解性和生物相容性，在愈合过程中将被溶解与吸收，最终被新生骨所取代。作者采用经皮椎弓根钉棒微创内固定系统结合伤椎植骨治疗胸腰椎骨折 20 例，术中出血少，创伤小，术后伤椎椎体前缘高度显著高于术前，伤椎 Cobb's 角低于术前，术后 CT 显示伤椎前部缺损处硫酸钙填充满意，均未出现“蛋壳”效应。两组病例均未发生内固定失效、断钉、断棒等并发症，开放组会出现术后腰背部酸痛，胸腰段的活动度降低，供骨区的疼痛不适等不良反应；微创组术后恢复快，复查 CT 提示伤椎内硫酸钙于 1 ~ 2 个月完全变成正常骨组织，实现了真正的生物愈合，无蛋壳样骨缺损，未发生排斥、过敏及毒性反应，末次随访时胸腰段活动度几近正常，极大地提高了患者的生活质量。

本研究认为经皮椎弓根钉棒微创内固定系统结合伤椎植骨是治疗胸腰椎骨折的一种有效可行的方法，其优越性：①经皮椎弓根微创内固定系统在治疗胸腰椎骨折固定稳妥有效，手术创伤小、出血少，术后恢复快；②经伤椎椎弓根椎体内植骨填充了骨缺损，有效恢复了前、中柱的稳定性；③硫酸钙固化后即刻恢复了伤椎的抗压强度，有利于患者的早期下床康复锻炼；④替代了取髂骨植骨，避免了供骨区的术后并发症；⑤硫酸钙具有较好的生物相容性（骨传导及可降解性），术后 2 个月即可达到生物愈合[14-15]；⑥取出内固定装置后，几乎不影响胸腰段的活动度，患者的生活质量得到了显著提高。经皮椎弓根钉棒微创系统结合伤椎植骨治疗胸腰椎骨折手术创伤小、出血少、安全可靠，矫正效果满意，术后恢复快。保留胸腰段活动度，并有效防止伤椎出现“蛋壳”效应，能够即刻增加伤椎椎体的骨容量及前柱的抗压稳定性，值得临床推广。

参 考 文 献：

[1] KIM B G, DAN J M, SHIN D E. Treatment of thoracolumbar fracture[J]. Asian Spine, 2015, 9(1): 133-146.

[2] GHOBRIAL G M, JALLO J. Thoracolumbar spine trauma: review of the evidence[J]. J Neurosurg Sci, 2013, 57(2): 115-122.

[3] WEIß T, HAUCK S, BÜHREN V, et al. Repositioning options with percutaneous dorsal stabilization. For burst fractures of the thoracolumbar junction[J]. Unfallchirurg, 2014, 117(5): 428-436.

[4] VANEK P, BRADAC O, KONOPKOVA R, et al. Treatment of thoracolumbar trauma by short-segment percutaneous transpedicular screw instrumentation: prospective comparative study with a minimum 2-year follow-up[J]. J Neurosurg Spine, 2014, 20(2): 150-156.

[5] PNEUMATICOS S G, KARAMPINAS P K, TRIANTAFILOPOULOS G, et al. Evaluation of TLICS for thoracolumbar fractures[J]. Eur Spine J, 2016, 25(4): 1123-1127.

[6] 薛文，管晓鹏，刘姝娆，等. 微创经皮与传统开放椎弓根螺钉固定治疗胸腰椎骨折的 Meta 分析 [J]. 中华临床医师杂志，2015, 9(23): 4403–4412.

[7] PROIETTI L, SCARAMUZZO L, SCHIRÒ G R, et al. Posterior percutaneous reduction and fixation of thoraco-lumbar fractures[J]. Orthop Traumatol Surg Res, 2014, 100(5): 455-460.

[8] D'ORO A, SPOONAMORE M J, COHEN J R, et al. Effects of fusion and conservative treatment on disc degeneration and rates of subsequent surgery after thoracolumbar fracture[J]. J Neruosurg Spine, 2016, 24(3): 476-482.

[9] EUI-GYU S, HYUN-WOO K, CHEOL-YOUNG L, et al. Results of combined 360-degree fusion versus posterior fixation alone for thoracolumbar burst fractures[J]. Korean Neurotrauma, 2013, 9(2): 52-56.

[10] HIYAMA A, WATANABE M, KATOH H, et al. Relationships between posterior ligamentous complex injury and radiographic parameters in patients with thoracolumbar burst fractures[J]. Injury, 2015, 46(2): 392-398.

[11] WOOD K B, BUTTERMANN G R, PHUKAN R, et al. Operative compared with nonoperative treatment of a thoracolumbar burst fracture without neurological deficit: a prospective randomized study with followup at sixteen to twenty-two years[J]. Bone Joint Surg Am, 2015, 97(1): 3-9.

[12] GOZ V, ERRICO T J, WEINREB J H, et al. Vertebroplasty and kyphoplasty: national outcomes and trends in utilization from 2005 through 2010[J]. Spine J, 2015, 15(5): 959-965.

[13] MASALA S, ANSELMETTI G C, MARCIA S, et al. Treatment of painful Modic type I changes by vertebral augmentation with bioactive resorbable bone cement[J]. Neuroradiology, 2014, 56(8): 637-645.

[14] BOUSSON V, BERGOT C, SUTTER B, et al. Trabecular bone score: where are we now[J]. Joint Bone Spine, 2015, 82(5): 320-325.

[15] BU B X, WANG M J, LIU W F, et al. Short-segment posterior instrumentation combined with calcium sulfate cement vertebroplasty for thoracolumbar compression fractures: radiographic outcomes including nonunion and other complications[J]. Orthop Traumatol Surg Res, 2015, 101(2): 227-233.

（张西倩　编辑）

《中国现代医学杂志》投稿须知

《中国现代医学杂志》创刊于 1991 年，期刊号 ISSN1005-8982/CN43-1225/R，旬刊，系中国科技论文统计源期刊、北大中文核心期刊、中国核心学术期刊（RCCSE）（A-）及湖南省十佳期刊，被中国知网、万方数据库、超星域出版、美国《化学文摘》（CA）、俄罗斯《文摘杂志》（AJ）等国内外多个检索系统收录，公开发行。本刊是中华人民共和国教育部主管的综合性医学学术期刊，以服务于广大医药卫生科技人员，促进国内外医学学术交流和医学事业发展为宗旨。由中南大学、中南大学湘雅医院主办，湖南省湘雅医学期刊社有限公司出版。

本刊刊登的论文内容涉及基础医学、临床医学、预防医学及医学相关学科的新理论、新技术、新成果以及医学信息、动态等。文稿须具有科学性、创新性、实用性。文字要求准确、通顺、精练。本刊设基础研究・论著、临床研究・论著、综述、新进展研究・论著、临床报道、学术报告、病例报告等栏目。学术报告类论文字数控制在 3000 字以内；病例报告类论文字数控制在 800 字以内。稿件格式为题名、作者姓名、作者单位、邮编、摘要（具体要求见投稿细则）、关键词、正文、参考文献。

本刊对国家级的科研成果或阶段性成果及部级以上课题项目的进展报道实行速审快发。一般稿件 2 个月内有评审结果，录用后等待发表。请作者自行登录本刊网站（www.zgxdyx.com）查询稿件处理结果，恕不另行通知。稿件发表后，赠当期杂志 2 本。

投 稿 细 则

1. 文稿力求文字精练、准确、通顺；文题简明、醒目，能反映出文章的主题；勿用不规范字。请作者仔细校对全文，并认真复核数据。摘要应与正文内药物剂量、病例数、百分比等数据一致。如有错误，将降低审稿人和编辑对该文真实性的信任度，导致退稿。

2. 文题中不使用英文缩略语。摘要中一般也不使用英文缩略语，如因为该词出现多次而需要使用时，应于首次出现处先写出中文全称，然后括号内注明英文缩略语（此处不需写出英文全称）。正文中首次使用英文缩略语时，也应于首次出现处先写出中文全称，然后括号内注明英文全称及英文缩略语。此规则对已公知、公用的缩略语除外。

3. 单位介绍信原件，注明稿件非一稿多投。采用网上投稿方式时，请将该介绍信照片插入提交的论文 Word 文稿第一页。

4. 所有栏目投稿的中英文论文题目、作者姓名及作者单位需齐全（每位作者只标注一个主要单位，其余的可以作者简介方式在首页左下角注明，标注通信作者的必须留下通信作者本人的电话或电子邮箱，以便核实）。

5. 栏目对中英文摘要的要求：论著、临床论著、新进展研究需中英文摘要齐全，并按目的、方法、结果、结论四要素书写，200 ~ 500 个字。综述需中英文摘要齐全，不需按四要素书写。临床报道和学术报告只需中文摘要，病例报告无需中英文摘要。

6. 所有栏目需附关键词 3 ~ 5 个，其中临床报道、学术报告和病例报告只需中文关键词，其余栏目需中英文关键词齐全。

7. 照片、图片（黑白原始照片必须清晰，大小 5 cm × 7 cm），须在文章内标明其位置，并附标题，显微镜下照片应标明放大倍数，图背面标明作者姓名、文章编号、图序及照片方向（上、下）。

8. 所有栏目参考文献须引用 10 条以上，以近 5 年文献为主。引用期刊的格式为：作者 . 文题 . 刊名，年，卷（期）：起止页码 .；引用书籍的格式为：著者 . 书名 . 版次 . 出版地：出版社，年份：起止页码 .；每条参考文献应列出作者姓名，如超过 3 名者，则在 3 名作者后写等。中文格式：解勤之，陈方平，蹇在伏，等 . 红细胞收缩：血小板无力症的可能代偿机制 [J]. 中国医学工程，1998, 8(11): 3–5.
英文格式：SZEMAN B, NAGY G. Changes in cognitive function in patient with diabetes mellitus[J]. Orv Hetil, 2012, 153(9): 323–329.

9. 综述第一作者须有副高以上职称证明（参考文献 35 条以上）。

10. 凡国家、省部级自然科学基金、博士基金、863 计划及国家重点实验室项目的论文，请注明基金名称及编号并附相关项目批准文件或任务书复印件，可优先发表。项目主要负责人为通信作者。采用网上投稿方式时，请将相关证明材料的照片插入提交的论文 Word 文稿最后一页。