DOI: 10.3969/j.issn.1005-8982.2019.15.028
文章编号： 1005-8982（2019）15-0127-02

结节病肺部首发不典型症状 1 例

钟文静，战鹏，乔峰，朱晓峰，邹志田
（佳木斯大学附属第一医院 胸外科，黑龙江 佳木斯 154002）

关键词： 结节病；干咳；PET-CT；吸入性糖皮质激素
中图分类号： R563　　文献标识码： D

1 临床资料

患者，女，52 岁，无业，以间断性干咳 4 个月为主诉于 2018 年 5 月 29 日入院。患者 4 个月前无明显诱因出现咳嗽，呈间断性。不伴咳痰、低热、盗汗、乏力、胸闷、胸痛、气短、咯血等症状。期间多次静点抗生素治疗，症状缓解后停药。患者曾于外院行胸部 CT 检查提示纵隔占位，给予电子支气管镜相关检查等未能明确病理诊断，遂来佳木斯大学附属第一医院求进一步诊治。患者发病以来，一般情况未见异常。患者既往史、个人史、家族史、月经婚育史及体格检查均无特殊，并否认有滑石粉、二氧化硅、铍等无机或有机粉尘接触史。

入院空腹血常规提示白细胞 3.03×10^9 个 /L，尿常规、凝血、生化、心电图未见特殊异常，胸部 256 层螺旋增强 CT 提示纵隔及肺门多发性淋巴结增大（见图 1）。PET-CT 显像诊断意见：①右侧锁骨上区、纵隔内、双肺门、双侧前肋隔脚、双侧后肋隔脚、门腔间隙内多发淋巴结，PET 呈异常放射性浓聚，考虑为结节病可能，不完全除外淋巴结恶性病变（见图 2）；经电子支气管镜给予左侧隆嵴下方 1.0 cm 处进针，行经支气管针吸活检术（transbronchial needle aspiration, TBNA）检查，余未见明显器质性异常。送检经 TBNA 检查相关冲洗液组织细胞学提示怀疑为结核（见图 3）；纵隔送检组织病理提示送检物内见少量的淋巴细胞、中性粒细胞及个别的上皮样细胞，局部组织捻挫（见图 4）。

综合患者临床资料，故确断为结节病。考虑该患

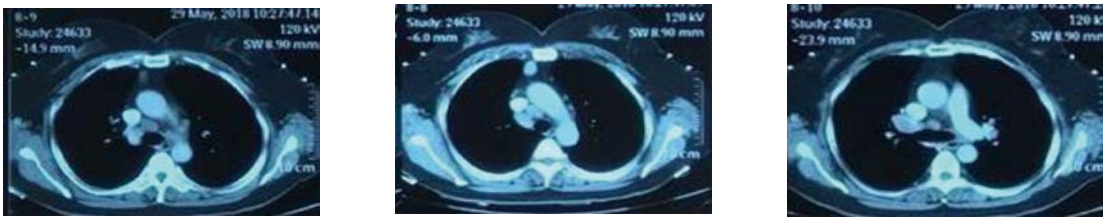

图 1　胸部 256 层螺旋增强 CT（纵隔窗）

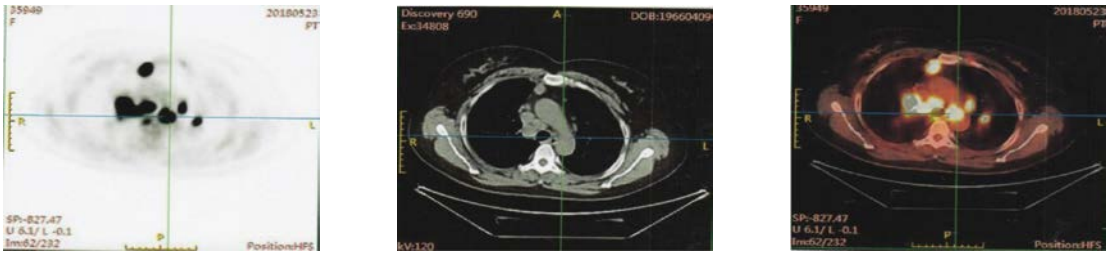

图 2　以 FDG 为显影剂的胸部 PET-CT

收稿日期：2019-02-04
[通信作者] 邹志田，E-mail：1126382705@qq.com

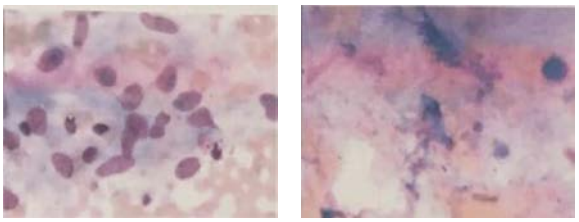

图 3　组织细胞学观察

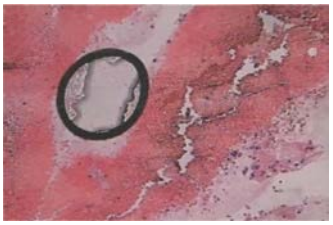

图 4　TBNA 活检纵隔组织病理学观察

者表现仅为间断性干咳，无其他相关伴随症状，无血清学炎症证据，胸部 CT 及 PET-CT 等仅提示淋巴结的异常，无其他明显器质性改变，给予雾化吸入布地奈德混悬液，3 次 /d，2 mg/ 次治疗，症状改善后出院，并嘱定期复查相关影像学检查。3 个月后随访回示患者未进行药物使用，偶有干咳表现，无其他伴随症状，正常生活质量无影响。

2　讨论

结节病在亚洲人群中发病率不高，是一种可累及全身多种系统（以呼吸系统受累最常见）、病因不明、以细胞免疫功能改变为主的自身免疫性疾病。根据患者累及系统的不同，可有不同的表现，甚至表现为无任何症状及体征，其中肺部症状常与有淋巴结转移的肺部恶性肿瘤、淋巴瘤、肺结核等疾病表现不易区分，可表现为胸闷、干咳、胸痛等，且发病率低于伴有淋巴结肿大的其他肺部疾病。诊断需结合患者症状、影像特点、细胞学、组织病理检查等多方面，考虑非干酪坏死性肉芽肿是其组织病理学特点，故还需除外异物反应、硅肺、慢性铍中毒等所致的肉芽肿方可最终确诊结节病，故易漏诊和误诊。90% ~ 95% 的结节病患者有胸部 CT 改变，表现甚多，主要是双肺门淋巴结对称增大、纵隔淋巴结肿大以及肺实质受累。HRCT、PET-CT、多层螺旋 CT 灌注成像技术等辅助检查的进步及运用，极大地帮助肺部为首发症状的结节病的鉴别及诊断。且 TBNA、超声支气管镜引导下的经支气管针吸活检术（EBUS-TBNA）、经纵隔镜等组织提取术的运用，提高在诊断结节病需依靠的组织病理学检查的检出率。虽然此患者的细胞学及病理检查结果分析均未能明确诊断，但清楚的影像学检查为结节病的诊断提供证据 [1]。

目前，在治疗结节病时，需在分析患者症状、影像学结果、肺功能、特定器官受累轻重等多方面后，再决定是否规律地给予以糖皮质激素为首选，辅以免疫抑制药物如 MTX、来氟米特、抗 -TNF，以及生物疗法等的药物治疗。但大部分患者无需用药物治疗。临床中，糖皮质激素多以口服用于结节病治疗，可当部分患者主要表现为咳嗽、肺实质无或较轻累及时，或有支气管受累，以及口服激素咳嗽症状效差时，吸入激素有一定的治疗效果。这可能是由于患者气道存在高反应性，而吸入性糖皮质激素主要作用气道，而非肺实质，抑制受累气道的炎症介质释放和降低气道高反应性 [2]。遗憾的是，吸入性糖皮质激素用于结节病的治疗尚缺乏规范性。虽然机体对结节病有一定的自我恢复倾向，预后较好，可由于一旦开始口服药物治疗，患者至少要坚持 12 ~ 18 个月，较长的疗程及药物副反应等原因导致患者依从性降低，治疗结果受到影响。

因此，对结节病的诊治，临床医生需具体情况具体分析，努力解决临床中亟待解决的难题，从而减轻患者的痛苦。

参 考 文 献：

[1] 黄靓雯，周敏，周剑平，等．38 例结节病诊断方法分析并文献复习 [J]. 临床肺科杂志，2017, 22(5): 850-853.

[2] 温彩云．单纯吸入糖皮质激素对肺结节病治疗效果的 Mete 分析 [D]. 大连：大连医科大学，2015.

（张西倩　编辑）