

DOI: 10.3969/j.issn.1005-8982.2016.08.029

文章编号: 1005-8982(2016)08-0131-04

鼓膜按摩联合鼻负压置换疗法治疗慢性分泌性中耳炎临床研究

王彦珍, 郝红燕, 黄丽, 叶琳, 许敏, 李佳, 宁荣丽
(河北省保定市第二医院 耳鼻咽喉科, 河北 保定 071051)

摘要:目的 探讨鼓膜按摩联合鼻负压置换疗法治疗慢性分泌性中耳炎疗效。**方法** 将河北省保定市第二医院耳鼻咽喉科就诊的慢性分泌性中耳炎患者 80 例随机分为两组:对照组 41 例(49 耳),行鼓膜按摩治疗;治疗组 39 例(49 耳),行鼓膜按摩联合鼻负压置换治疗。7 d 为 1 个疗程,比较两组疗效。**结果** 治疗组总有效率 91.8%,对照组总有效率 77.6%,治疗组有效率高于对照组($P < 0.05$)。**结论** 鼓膜按摩联合鼻负压置换疗法应用于慢性分泌性中耳炎患者进行治疗,取得较好疗效,可减少手术机率及并发症,减轻患者痛苦,降低医疗费用,值得临床推广应用。

关键词: 鼓膜按摩;鼻负压置换疗法;慢性分泌性中耳炎

中国分类号: R764

文献标识码: B

Clinical research about treatment of chronic secretory otitis media with tympanic membrane massage combined with displacement method

Yan-zhen Wang, Hong-yan Hao, Li Huang, Lin Ye, Min Xu, Jia Li, Rong-li Ning
(Department of Otolaryngology, the Second Hospital of Baoding, Baoding Hebei 071051, China)

Abstract: Objective To investigate the effect of the treatment of chronic secretory otitis media with the tympanic membrane massage combined with displacement method. **Methods** Eighty patients with chronic secretory otitis media were randomly divided into 2 groups. The control group had 41 cases (49 ears), and was treated with the tympanic membrane massage. The treatment group had 39 cases (49 ears), and was treated with the tympanic membrane massage combined with displacement method. After 7 days for a course of treatment, the efficacy of two groups were compared at last. **Results** The total effective rate of the treatment group was 91.8%, and the total effective rate of the control group was 77.6%. The efficiency of the treatment group was higher than that of the control group ($P < 0.05$). **Conclusions** The treatment of chronic secretory otitis media with tympanic membrane massage combined with displacement method is effective. It can reduce the operation rate, other complications rate, the pain of patients and the medical expenses, and it is worthy of clinical application.

Keywords: tympanic membrane massage; displacement method; chronic secretory otitis media

慢性分泌性中耳炎是以中耳积液及听力下降为主要特征的中耳非化脓性炎症性疾病,儿童和成人均可发病,是耳鼻喉科常见病之一。其主要治疗方法为药物治疗、咽鼓管吹张、鼓膜穿刺鼓膜切开及鼓室置

管等多种治疗方法,疗效各异。采取鼓膜按摩联合鼻负压置换疗法应用于慢性分泌性中耳炎患者保守阶段进行治疗,减少了鼓膜穿刺、切开及置管等创伤性操作,取得了理想疗效,现报道如下。

收稿日期:2015-10-10

1 资料与方法

1.1 一般资料

选取河北省保定市第二医院耳鼻咽喉科 2014 年 5 月 -2015 年 6 月就诊的慢性分泌性中耳炎患者 80 例(98 耳)。声导抗检查鼓室压图 B 型 36 耳, C 型 62 耳;所有患者镫骨肌反射均消失;年龄 5 ~ 52 岁,全部患者病程均为 8 周以上,符合慢性分泌性中耳炎诊断标准^[1]。患者均排除鼻咽部肿瘤因素,治疗前有慢性鼻窦炎、鼻息肉和腺样体肥大者予以先行鼻窦开放、息肉切除及腺样体刮除等手术以解除咽鼓管堵塞因素。

1.1.1 症状 所有患者均有不同程度的听力减退,伴有耳闷症状;部分有耳鸣感。

1.1.2 局部检查 耳内镜示:鼓膜呈灰蓝或乳白,紧张部内陷,短突呈白垩色(见图 1);部分患者可见液平或气泡(见图 2)。

1.1.3 听力检查 声导抗示鼓室压力图为 B 型或 C 型(见图 3),纯音测听示单纯传导聋或混合聋,言语频率平均气导听阈提高 15 ~ 60 db(见图 4)。

1.1.4 鼻内镜检查 患者多见中、下鼻甲肿大、肥厚,中鼻道或嗅裂见分泌物。

1.1.5 影像学检查 CT 扫描可见中耳系统及鼻窦气腔不同程度密度增高,但是不作为儿童常规检查。见图 5、6。

1.2 方法

1.2.1 治疗方法 98 例分泌性中耳炎患者分别用 0.5%麻黄碱滴鼻,1 次/d;口服一清胶囊 2 粒/次,3 次/d,强的松(第 1 ~ 3 天)10 mg,1 次/d,(第 4 ~ 5 天)5 mg,1 次/d,7d 为 1 疗程;鼓室导抗图 B 型者先行鼓膜穿。

将患者随机分为对照组和治疗组。对照组 41 例(49 耳)采用鼓膜按摩治疗,按摩方法:用鼓膜按摩机(威海东舟医疗器械有限公司生产)进行鼓膜按

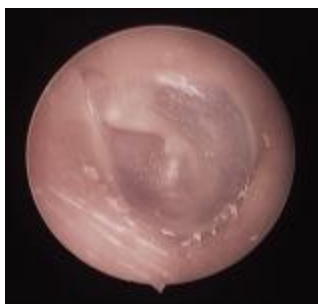

图 1 鼓膜内陷

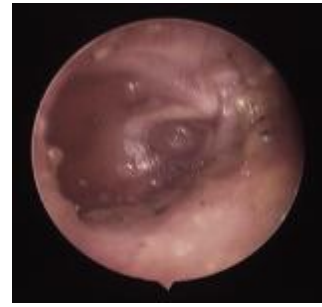


图 2 鼓室积液



图 3 左耳鼓室压图 C 型,右耳鼓室压图 B 型,双侧镫骨肌反射(-)

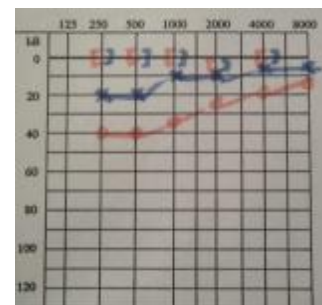


图 4 纯音测听示传导聋




图 5 CT 示双侧乳突炎

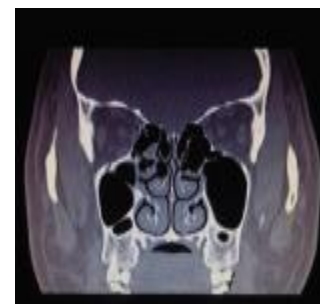

图 6 CT 显示双侧下鼻甲肥大,右侧筛窦炎

摩,15~20 min/次,7 d 为 1 个疗程,治疗 1~2 个疗程。并且为不能保证到医院治疗的患者提供该院自行设计研制的一种新型鼓膜按摩器。该型鼓膜按摩器,携带方便,简便易行,易于患者接受,提高患者治疗依从性。

治疗组 39 例(49 耳)在上述治疗基础上每日加行鼻负压置换,方法:患者采取仰卧位,垫肩或头低垂位,使下颌部与外耳道连线呈水平线(即与床平面)垂直。鼻腔滴入 1%麻黄素液 3~5 滴,使鼻腔和鼻窦黏膜收缩,1~2 min 后,再将 1%呋麻液 5 ml+地塞米松 5 mg+0.9%生理盐水 10 ml 混合药液滴入鼻腔数滴(约 2~3 ml),淹没所有鼻窦开口。一手压紧一侧鼻翼,另一手持连接负压吸引的橄榄头,堵塞患者的对侧鼻孔,轻轻地间断抽吸,同时嘱患者连续发“开”、“开的声音,使软腭上提,使鼻腔形成负压,药液因负压吸引而进入窦腔内,持续 1~2 s 即停,如此反复抽吸 6~8 次。左右鼻腔交替反复滴药抽吸至 1 瓶药液全部滴入。1 次/d,5~7 d 为 1 个疗程,4 周后所有患者均复查声导抗、纯音测听及鼻内镜。

1.2.2 疗效及评定标准 治愈:耳鸣、耳闷及耳堵等临床症状消失,纯音听力测试言语频率听力范围提高至正常(0~25 dB)或恢复至发病前水平,声阻抗图呈 A 型;好转:耳鸣、耳闷及耳堵等临床症状减轻,言语频率听力范围有所提高,但未达到正常范围(0~25 dB)或提高未达到 15 dB,声阻抗图呈 C 型;无效:临床症状无好转,各项检查结果无改善。

1.3 统计学方法

采用 SPSS 18.0 统计软件进行数据分析,数据的比较用 χ^2 检验, $P<0.05$ 为差异有统计学意义。

2 结果

对照组:治愈 26 耳,好转 12 耳,无效 11 耳,总有效率 77.6%;治疗组治愈 30 耳,好转 15 耳,无效 4 耳,总有效率 91.8%。

治疗组及对照组在治疗前两组间鼓室导抗图图型构成比较差异无统计学意义($\chi^2=2.773, P=0.249$);对照组治疗前后鼓室导抗图图型构成比差异有统计学意义($\chi^2=7.398, P=0.027$);治疗组治疗前后鼓室导抗图图型构成比差异有统计学意义($\chi^2=8.243, P=0.018$);治疗组及对照组在治疗后两组间鼓室导抗图图型构成比较差异有统计学意义($\chi^2=6.451, P=0.039$)。见表 1、2。

表 1 治疗前后两组鼓室导抗图图型变化比较

组别	C 型/耳	B 型/耳	A 型/耳	C 型/耳	B 型/耳	A 型/耳
对照组	32	17	0	12	11	26
治疗组	30	19	0	15	4	30
合计	62	36	0	27	15	56

表 2 两组治疗效果比较

组别	治愈/耳	好转/耳	无效/耳	总有效率/%
对照组	26	12	11	77.6
治疗组	30	15	4	91.8

注:两组有效率比较,差异有统计学意义($\chi^2=8.996, P=0.013$)

3 讨论

慢性分泌性中耳炎是耳鼻咽喉科常见病、多发病,是儿童和成人听力下降的主要原因,其确切病因不清,通常认为与功能不良、感染和免疫反应有关,其中咽鼓管功能障碍是基本原因,目前临床多采用全身抗生素治疗以控制患者炎症反应、抑制黏液的分泌。临床研究表明^[2],该治疗对改善患者鼻腔黏膜充血肿胀,并保持咽鼓管和鼻腔的通畅对恢复咽鼓管功能,恢复患者听力具有重要作用^[3]。同时夏忠芳等^[4]研究证实,咽鼓管功能障碍在慢性分泌性中耳炎的发病中占主导地位。一般认为,在慢性分泌性中耳炎的患者中,其咽鼓管几乎均存在不同程度的堵塞,如慢性鼻窦炎,可因脓性鼻涕经鼻后孔流至鼻咽部,导致咽鼓管周围的黏膜及淋巴组织产生炎症反应;而脓液本身亦可阻塞咽鼓管口^[5]。近年来,林杰等^[6]总结出了“鼻源性分泌性中耳炎”的概念,提出对于鼻腔结构异常造成咽鼓管堵塞及功能障碍所致分泌性中耳炎,主张早期保守治疗,恢复鼻腔通气。清除中耳积液、改善咽鼓管通气引流、以及病因治疗等综合治疗为本病的治疗原则^[7]。因此,本院在病因治疗的基础上采用鼓膜按摩联合鼻负压置换治疗慢性分泌性中耳炎,并取得了满意效果。原理即通过不断地发送如同大气压一样的生理脉冲波作用于鼓膜,使鼓室内压力增高,促使液体向咽鼓管口方向排出。同时鼓膜被动运动的同时,调节了咽鼓管的气压,促进中耳气压恢复,而鼓膜被动运动的同时听骨链各关节也被动地运动起来,从而逐渐恢复了听骨链各关节的活动度^[8]。如此反复,同时推动了外淋巴液活动,从而增强内耳淋巴液及毛细血管微循环,有利于听力恢复,减

轻或预防了并发症的出现;同时进行鼻负压置换时药物流过鼻腔和鼻咽达到鼻窦,置换出鼻腔和鼻窦脓性分泌物,消除黏膜肿胀,缓解鼻塞,增加鼻腔通气有利于空气经咽鼓管进入中耳腔。刘真贞^[9]亦证实,鼻负压置换疗法对分泌性中耳炎有显著疗效。从本研究结果来看,治疗组(49耳)经过1~2个疗程治疗后,45耳耳堵感有不同程度的改善,其中30耳治愈,耳闷和耳鸣等自觉症状消失,鼓膜检查正常,纯音听力正常,鼓室导抗图恢复为A型;另外15耳症状和体征也有不同程度的改善;无效4耳与患者可能未能坚持治疗有关。与对照组比较,治疗组有效率差异有统计学意义,说明采取鼓膜按摩联合鼻负压置换疗法应用于慢性分泌性中耳炎患者进行治疗可明显改善患者鼓膜活动度和鼓室曲线,提高患者听力,临床有效率高,可减少手术机率及并发症,减轻患者痛苦,降低医疗费用,值得临床推广应用。

参 考 文 献:

- [1] 孔维佳.耳鼻咽喉头颈外科学[M].北京:人民卫生出版社,2010:116.
- [2] 陈岚.鼻部联合治疗儿童急性分泌性中耳炎的疗效分析[J].中国临床医学,2012,19(6):674.
- [3] 张慕然.中西医结合治疗急性分泌性中耳炎36例临床观察[J].中国中西医结合耳鼻咽喉科杂志,2012,20(3):198.
- [4] 夏忠芳,王智楠,徐忠强.等.分泌性中耳炎和慢性鼻-鼻窦炎患儿咽鼓管口形态及功能的观察与分析[J].临床耳鼻咽喉头颈外科杂志,2014,28(13):929-931.
- [5] 黄选兆,汪吉宝.实用耳鼻咽喉科学[M].北京:人民卫生出版社,1998:838.
- [6] 林杰,牟忠林,况光仪.等.鼻源性分泌性中耳炎的诊断及治疗[J].临床耳鼻咽喉头颈外科杂志,2011,25(7):301-306.
- [7] 田勇泉,韩德民,孙爱华.耳鼻咽喉头颈外科学[M].北京:人民卫生出版社,2008:325.
- [8] 梁凤英,王春芳.鼓膜按摩在分泌性中耳炎治疗中的应用[J].现代中西医结合杂志,2002,11(13):1239.
- [9] 刘真贞.急性化脓性中耳炎合并慢性鼻窦炎的临床治疗研究[J].中国社区医师,2014,30(12):78-79.

(张西倩 编辑)