

DOI: 10.3969/j.issn.1005-8982.2022.11.004
文章编号: 1005-8982 (2022) 11-0020-06

髋关节疾病专题·论著

多层螺旋CT三维重建辅助3D打印技术对复杂髋臼骨折手术的应用价值研究

陈华东, 尚学红, 赵宇, 尹坤

(大理大学第一附属医院 创伤骨科, 云南 大理 671000)

摘要: 目的 分析多层螺旋CT(MSCT)三维重建辅助3D打印技术对复杂髋臼骨折手术的应用价值。**方法** 回顾性分析2017年4月—2019年3月大理大学第一附属医院83例复杂髋臼骨折患者的临床资料, 其中以MSCT三维重建辅助3D打印技术行术前计划的38例为指导组, 以传统方法行术前计划的45例为常规组。记录两组患者手术指标, 评估骨盆、髋臼复位质量以及骨盆、髋关节功能恢复情况, 并统计术后不良事件。**结果** 两组患者术中出血量、手术时间、术中透视时间及骨折愈合时间比较, 差异有统计学意义($P < 0.05$), 指导组较常规组术中出血量减少, 指导组手术时间、术中透视时间及骨折愈合时间较常规组缩短。两组骨盆复位优良率均超过80%, 髋臼实现解剖复位、满意复位者比例均超过85%, 但两组骨盆及髋臼复位质量比较, 差异无统计学意义($P > 0.05$)。与术前比较, 两组术后3个月、6个月Majeed骨盆量化评分、Harris髋关节评分均升高($P < 0.05$), 指导组术后3个月两项评分高于常规组($P < 0.05$), 而术后6个月未见差异($P < 0.05$)。指导组、常规组患者均获得随访, 期间两组不良事件发生率比较, 差异无统计学意义($P > 0.05$)。**结论** 采用MSCT三维重建辅助3D打印技术进行术前指导, 可使复杂髋臼骨折手术更具个性化, 可减少术中出血量, 缩短手术时间和透视时间, 加快骨折愈合及骨盆、髋关节功能恢复。

关键词: 髋臼骨折; 多层螺旋CT; 三维重建; 3D打印技术; 手术指导
中图分类号: R687.3 **文献标识码:** A

Research on application value of multislice spiral computed tomography three-dimensional reconstruction assisting 3D printing technique in complex acetabulum fracture surgery

Hua-dong Chen, Xue-hong Shang, Yu Zhao, Kun Yin

(Department of Traumatology and Orthopedics, The First Affiliated Hospital of Dali University, Dali, Yunnan 671000, China)

Abstract: Objective To analyze guiding roles of multislice spiral computed tomography (MSCT) three-dimensional reconstruction assisting 3D printing technique in complex acetabulum fracture (AF) surgery. **Methods** The clinical data of 83 patients with complex AF in orthopedics department of the hospital from April 2017 to March 2019 were retrospectively analyzed. Among them, 38 cases who underwent preoperative planning with MSCT three-dimensional reconstruction assisting 3D printing technique were enrolled as steering group, while 45 cases who underwent preoperative planning with traditional method were enrolled as routine group. The surgical indexes of the two groups were recorded. The reduction quality of pelvis and acetabulum, and function recovery of pelvis and hip joint were evaluated. The quality of pelvic and acetabular reduction, and the functional recovery of pelvic and hip joints were evaluated. The adverse events after operation were counted. **Results** Compared with routine group,

收稿日期: 2021-12-11

intraoperative blood loss was significantly less in steering group, operation time, intraoperative fluoroscopy time and fracture healing time were significantly shorter ($P < 0.05$). The good rates of pelvic reduction in both groups were both higher than 80%. The proportions of acetabulum anatomical reduction and satisfactory reduction were both higher than 85%. However, there was no significant difference in reduction quality of pelvis or acetabulum between the two groups ($P > 0.05$). Compared with those before surgery, scores of Majeed pelvic quantification and Harris hip in both groups were significantly increased at 3 months and 6 months after surgery ($P < 0.05$). At 3 months after surgery, the above two scores in steering group were higher than those in routine group ($P < 0.05$), while there was no significant difference between the two groups at 6 months after surgery ($P > 0.05$). Patients in the steering group and routine group were followed up, and the difference in adverse event rates between steering group and routine group during the period was not statistically significant ($\chi^2 = 0.613, P = 0.434$). **Conclusion** The application of MSCT three-dimensional reconstruction assisting 3D printing technique for preoperative guidance can make complex AF surgery more personalized, thus shortening operation time and fluoroscopy time, reducing intraoperative blood loss, accelerating fracture healing, pelvic, and hip function recovery.

Keywords: acetabulum fracture; multislice spiral computed tomography; three-dimensional reconstruction; 3D printing technique; surgical guidance

髌骨、坐骨与耻骨共同组成了髌臼,此部位骨折常常是由高能量损伤(间接或挤压暴力)引发的伴有髓关节局部疼痛、下肢畸形及活动局限等症状的一类骨折。虽然髌臼骨折发病率并不高(所占比例甚至未达全身骨折的 2%),但通常可累及周围大血管及神经,特别是复杂髌臼骨折为关节内骨折,位置深、解剖结构复杂,现阶段髌臼骨折手术风险并未显著降低,术后可能出现多种不良事件(如早期固定失效、脂肪感染或液化、坐骨神经损害、下肢静脉血栓等),这就要求手术治疗复杂髌臼骨折时,在术前对骨折形态、骨盆结构有全面而准确的判断^[1-2]。随着数字医学不断发展,3D 打印技术也逐渐成熟,其是以数字模型为基础,借助可粘合材料(如粉末塑料、金属等)完成逐层打印来构建实物的技术^[3]。现阶段,借助 CT 后处理技术可实现复位骨折三维模型建立,为 3D 打印提供了条件,使得骨科

手术更为精确和具有个性化^[4],多层螺旋 CT (multislice spiral computed tomography, MSCT) 三维重建辅助 3D 打印技术已在髌臼骨折手术中得到一定应用^[5],但推广应用仍较局限。基于此背景,本文回顾性分析 MSCT 三维重建辅助 3D 打印技术对复杂髌臼骨折手术的应用价值。

1 资料与方法

1.1 一般资料

回顾性分析 2017 年 4 月—2019 年 3 月大理大学第一附属医院骨科收治的复杂髌臼骨折患者 83 例临床资料。其中,以 MSCT 三维重建辅助 3D 打印技术进行术前计划的 38 例为指导组,以传统方法进行术前计划的 45 例为常规组。两组患者性别、年龄、体质量指数、复杂髌臼骨折分型及手术入路比较,差异无统计学意义($P > 0.05$)。见表 1。

表 1 两组患者一般资料的比较 例

组别	n	男/女	< 60 岁/≥ 60 岁	体质量指数 ($< 24 \text{ kg/m}^2 / \geq 24 \text{ kg/m}^2$)	复杂髌臼骨折分型 (前柱+后半横形骨折/双柱骨折/T形骨折)	手术入路(髌腹股沟 入路/Stopppa 入路)
指导组	38	21/17	18/20	29/9	21/14/3	19/19
常规组	45	25/20	18/27	33/12	26/14/5	26/19
χ^2 值		0.001	0.455	0.097	0.445	0.502
P 值		0.979	0.500	0.756	0.801	0.479

1.2 纳入与排除标准

纳入标准:①年龄 ≥ 20 岁;②明确诊断为复杂髌臼骨折,即髌臼前后柱移位超过 3 mm,合并后柱严重粉碎骨折或后壁骨折,合并股骨头脱位或半脱

位,合并关节内游离骨块;③复杂髌臼骨折分型:前柱+后半横形骨折、双柱骨折、T形骨折;认知功能正常,可正常沟通交流;④临床诊治、手术资料详实。排除标准:①合并脊髓损伤及胸部、头颈部部位的

骨折;②既往接受过其他盆骨、髋部关节手术;③有股骨头坏死、关节炎病史;④术前明确存在重要脏器功能障碍与重大心脑血管病变;⑤合并骨巨细胞瘤、骨软骨瘤、骨肉瘤等影响局部骨质的疾病;⑥严重视听障碍,无法正常交流者;⑦伴发腰椎间盘突出、继发性腰椎椎管狭窄等影响下肢功能的腰部疾病。本研究经医院医学伦理委员会批准,患者及家属均知情并签署知情同意书。

1.3 术前规划及手术方法

1.3.1 指导组 先行 MSCT 检查,采用 GE Medical Systems/Lightspeed 64 排螺旋 CT 机(美国通用公司),平卧位下扫描,范围自髂前上棘至坐骨结节;先行薄层扫描(参数:电压/电流 130 kV/120 mA,层距与间隔均为 3.0 mm,螺距 0.625,准直器宽度 1.2 mm),后行图像薄层重建(层厚改为 0.75 mm,增量 3.0 mm),借助 CT 后处理技术包括多平面重建(multiplanar reformation, MPR)、表面遮盖显示技术(shaded surface display, SSD)及虚拟现实技术(virtual reality, VR)等实现三维重建成像,结合术前三维重建成像评估髋臼骨折情况。然后结合 MSCT 三维重建结果建立复位骨折模型,将骨折模型与各单一骨折块以 STL 格式导入 3D 打印软件(3D 打印机及配套 3D-OR-THO 骨科三维手术规划系统购自常州华森医疗器械有限公司),确认打印方位后打印实物模型。观察模型并明确骨折块形态、移位情况,确定手术体位、入路方式(取髂腹股沟入路或 Stoppa 入路)。逐一取单一骨折块打印模型按照复位步骤借助强力胶水逐一粘合以模拟术中复位,于模型上标记骨折线形状与走形,确定钢板、螺钉放置部位,并结合虚拟设计螺钉方向完成模拟螺钉植入,对应记录螺钉长度、方向等信息,最终确定理想的髋臼骨折复位与固定计划。

1.3.2 传统组 术前获取并分析骨盆前后位及患侧髋臼双斜位 X 射线片、MSCT 扫描等影像学资料,确定髋臼骨折手术入路等计划,结合医师经验确定并预弯接骨板。

1.3.3 手术方法 两组手术均由同一组医护人员进行,均给予全身麻醉,常规进行术区与患肢消毒、铺单,均借助骨盆复位器械完成髋臼骨折复位操作。取髂腹股沟入路或 Stoppa 入路以良好显露髋臼前柱、前壁、髋臼后柱内侧面等区域,术中注意避免伤及股动脉、静脉与神经等。显露满意

后,优先复位股骨头(通常表现为向内侧移位),采取纵向牵引患侧肢体的方式;明确髋臼前柱骨折线,经髂骨脊上置入 Schanz 钉后进行内旋髂骨,并复位髋臼前柱,然后以重建接骨板完成固定。其次于直视下复位发生移位的髋臼后柱及方形区,满意后以克氏针固定;真骨盆缘下予以钢板弹性支撑及稳固方形区。再次,于骨盆前后位、患侧髋臼透视明确复位满意即可。术后伤口常规内置引流管,配合给予抗生素 48 h,24 h 后即可进行股四头肌、屈髋与屈膝训练等功能锻炼,4 周左右扶拐下地,8 周左右可尝试负重,之后可结合骨折愈合情况行负重训练。

1.4 观察指标及评估方法

①术中出血量、手术时间、术中透视时间及骨折愈合时间。②术后第 3 天采用 Matta 标准^[6]评估骨盆及髋臼复位质量。通过测量 X 射线片上骨折断端分离移位的最大距离评估骨盆复位质量,分为优(距离 < 4 mm)、良(距离 4 ~ 10 mm)、可(距离 > 10 ~ 20 mm)、差(距离 > 20 mm);通过测量 X 射线片上(必要时进行 CT 检查,于 CT 图像上测量)移位程度评估髋臼复位质量,分为解剖复位(移位 < 1 mm)、满意复位(1 ~ 3 mm)、不满意复位(> 3 mm)。③术前、术后 3 个月、6 个月随访时采用 Majeed 骨盆量化评分^[7]、Harris 髋关节评分^[8]评定骨盆功能、髋关节功能恢复情况,前者从疼痛、工作、就座、性生活和站立 5 方面评估,后者评分内容为髋关节疼痛、功能状态、活动范围、下肢畸形,分数均为 0 ~ 100 分,分值越高,功能越好。④随访、统计术后不良事件。

1.5 统计学方法

数据分析采用 SPSS 19.0 统计软件,计量资料以均数 ± 标准差($\bar{x} \pm s$)表示,比较用 *t* 检验或重复测量设计的方差分析;计数资料以例或例(%)表示,比较用 χ^2 检验或 Fisher 确切概率法;等级资料以等级表示,比较用秩和检验。 $P < 0.05$ 为差异有统计学意义。

2 结果

2.1 两组患者手术指标比较

两组患者术中出血量、手术时间、术中透视时间及骨折愈合时间比较,差异有统计学意义($P < 0.05$),指导组较常规组术中出血量减少,手术时

间、术中透视时间及骨折愈合时间缩短。见表2。

表2 两组手术指标比较 ($\bar{x} \pm s$)

组别	n	术中出血量/mL	手术时间/min	术中透视时间/s	骨折愈合时间/d
指导组	38	353.30 ± 55.46	105.30 ± 21.08	21.15 ± 5.05	82.64 ± 12.45
常规组	45	400.05 ± 67.15	123.61 ± 25.66	27.30 ± 6.61	95.57 ± 15.51
t值		3.418	3.510	4.692	4.135
P值		0.001	0.001	0.000	0.000

2.2 两组患者骨盆及髌臼复位质量的比较

两组患者骨盆复位质量和髌臼复位质量情况比较,差异无统计学意义($P>0.05$)。见表3。

2.3 两组患者各时间点骨盆功能、髌关节功能恢复情况比较

指导组与常规组术前、术后3个月、术后6个月Majeed骨盆量化评分及Harris髌关节评分比较,采用重复测量设计的方差分析,结果:①不同时间点的Majeed骨盆量化评分和Harris髌关节评分有差异($F=34.571$ 和 36.096 ,均 $P=0.000$)。②两组的Majeed骨盆量化评分和Harris髌关节评分有差异

($F=5.279$ 和 5.823 , $P=0.006$ 和 0.004),术后3个月指导组评分较常规组高。③两组的Majeed骨盆量化评分和Harris髌关节评分变化趋势有差异($F=16.826$ 和 17.748 ,均 $P=0.000$)。见表4。

表3 两组骨盆及髌臼复位质量比较 例

组别	n	骨盆复位质量				髌臼复位质量		
		优	良	可	差	解剖复位	满意复位	不满意复位
指导组	38	15	16	5	2	17	19	2
常规组	45	14	23	6	2	18	21	6
Z值				0.136			0.604	
P值				0.722			0.438	

表4 两组各时间点骨盆功能、髌关节功能恢复情况比较 (分, $\bar{x} \pm s$)

组别	n	Majeed骨盆量化评分			Harris髌关节评分		
		术前	术后3个月	术后6个月	术前	术后3个月	术后6个月
指导组	38	33.01 ± 5.92	68.45 ± 6.65	90.16 ± 8.02	37.59 ± 4.79	77.20 ± 4.69	84.80 ± 6.59
常规组	45	32.93 ± 6.12	63.94 ± 5.71	88.32 ± 7.29	38.11 ± 4.58	73.58 ± 4.18	82.33 ± 5.62

2.4 两组术后不良事件发生情况比较

指导组、常规组患者均获得随访,平均随访时间分别为9.5个月和10.2个月,期间指导组与常

规组不良事件发生率比较,差异无统计学意义($\chi^2=0.613$, $P=0.434$),未有合并2种以上不良事件的患者,且均未出现股外侧皮神经损伤、深静脉血栓等其他并发症。见表5。

表5 两组术后不良事件发生情况比较 例(%)

组别	n	股神经牵拉	螺钉进入关节腔	伤口脂肪液化	创伤性关节炎	异位骨化	合计
指导组	38	1(2.63)	1(2.63)	2(5.26)	1(2.63)	0(0.00)	5(10.53)
常规组	45	2(4.44)	3(6.67)	3(6.67)	1(2.22)	1(2.22)	10(22.22)

2.5 MSCT三维重建辅助3D打印技术指导手术典型病例

患者男,58岁;左侧胸廓有压痛,左侧腰臀部肿胀,左下肢畸形;术前X射线片、MSCT示左髌臼骨折(见图1A、B);MSCT三维重建辅助3D打印技术,VR三维成像可直观观察到骨折线、骨折范围、骨折碎片移位等空间信息(见图1C),3D

打印骨折模型直观显示髌臼骨折情况(见图1D);3D骨折模拟复位模型完成手术固定计划(见图1E);取髌腹股沟入路,先常规行股骨、左胫骨切开复位钢板内固定术,之后行髌臼骨折复位固定,术后X射线片示髌臼骨折整体复位与固定较好,后柱复位相对欠佳,考虑继续随访复诊(见图1F)。

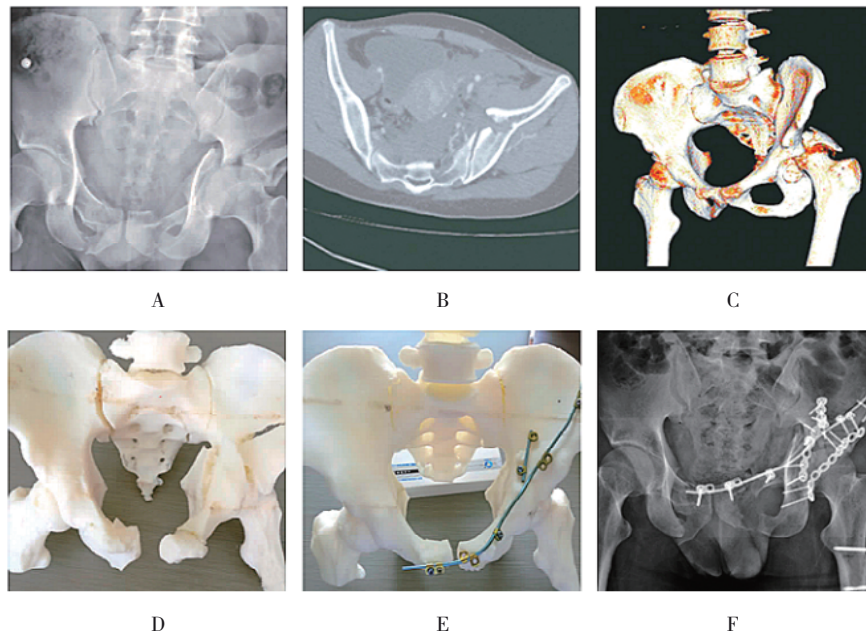


图1 MSCT三维重建辅助3D打印技术指导手术典型病例

3 讨论

随着医疗技术不断发展、骨折手术经验不断充实,髋臼手术时间进一步缩短,手术风险不断下降,手术效果也较为满意,可以帮助患者恢复正常的骨盆、髋关节功能,但受骨折位置、解剖结构、患者实际情况(合并伤、年龄等)的影响,现阶段复杂髋臼骨折手术的顺利进行及取得理想效果并不容易,而术前对于髋臼骨折的全面理解、认识,制订完善的计划、准确塑形接骨板,以及术中准确透视对获得满意的骨折复位及良好的固定至关重要^[9]。事实上,即使是经验丰富的骨科医师,在复杂骨折手术中做到解剖复位和固定也有一定难度,特别是复杂髋臼骨折,有可能为了争取满意复位,须获得较大的手术切口,且长时间的暴露往往伴随更高的并发症风险^[10]。

3D打印技术能够帮助骨科医师全面地了解髋臼骨折情况,如粉碎、骨折块移位程度,以便做出准确的术前诊断与评估,帮助做出完备的术前规划。本研究回顾性分析了近2年83例复杂髋臼骨折患者的临床资料,发现采用MSCT三维重建辅助3D打印技术进行术前指导,较传统术前计划明显缩短手术时间和术中透视时间,减少术中出血量,加快骨折愈合,与国内柳鑫^[11]等、黄佳军^[12]等的结果类似。这是因为基于MSCT三维成像使得3D打印技术能够满足构建3D模型的需求,其属于实物模型,有报道^[13]

证实其与三维数字模型比较,更加直观、形象,能够帮助术者在充分考虑术中可能存在的风险基础上于术前作出更准确的诊断,给出更多可行、详细的手术计划,并在实物模型上练习操作,可准确预测术中情况与最终手术效果。毫无疑问,复杂的外科手术进行术前演练可一定程度确保手术成功与效果。对于复杂髋臼骨折而言,3D打印技术结合钢板、手术辅助器械能实施模拟手术,在充分了解每例患者术中髋臼骨折复位固定要点的条件下,结合骨折移位个性化情况,提前确定入路方式、钢板尺寸、螺钉长度等,模拟术中骨块复位固定思路,复位后明确钢板理想位置,并进行术前精确预弯钢板,能够避免术中因反复预弯导致手术时间延长等^[14];其中选择最佳手术入路和固定方法尤为重要,入路主要基于术前正确的骨盆髋臼骨折分型,相比髂腹股沟入路,Stoppa入路无需暴露股神经、髂外血管束、髂腰肌,且操作简单、稳定性高,但由于无法直视后方结构,不能直接对其进行处理,故不适宜应用于后壁骨折,对骨盆髋臼骨折后部的复位较困难,往往需另作入路或选择髂腹股沟入路。基于MSCT三维成像的3D打印技术能够为手术入路选择提供指导。传统术前手术计划多在骨科医师脑中进行,通常带有明显的局限性与主观性,且术中复位多基于个人经验,存在较大的不确定风险。

本研究显示,两组间骨盆及髋臼复位质量未见

显著差异,且指导组术后 3 个月 Majeed 骨盆量化评分、Harris 髌关节评分高于常规组,而术后 6 个月无差异,提示 MSCT 三维重建辅助 3D 打印技术进行术前指导并未显著改善骨盆及髌臼复位质量,但可促进骨盆、髌关节功能恢复进程,与 MSCT 三维重建辅助 3D 打印技术进行指导的手术更具个性化、术后骨折愈合时间短等有关。而漆启华等^[15]的报道显示 MSCT 三维重建辅助 3D 打印技术能显著改善骨盆、髌臼复位质量及髌关节功能,与本研究结果有所出入,可能与入选样本量、随访评估时间、患者的个体差异等有关。孟羿彬等^[16]研究与本研究结果一致,认为 MSCT 三维重建辅助 3D 打印技术并不能显著提高复杂髌臼骨折复位质量,但认为其有助于经验不足的年轻或新手医师对手术过程的理解,缩短学习曲线。此外,随访期间指导组不良事件发生率略低于常规组,差异不显著的原因可能为样本量较小,仍可提示 MSCT 三维重建辅助 3D 打印技术进行术前指导有望减少不良事件发生。有文献^[17]指出,借助 3D 打印技术,结合模拟钢板固定常规操作,还能够详细地记录螺钉的长度、位置等信息,继而有效地避免螺钉植入关节腔等事件。手术入路选择时要同时综合考虑髌臼的耻骨联合、界线、骶骨情况,尽可能以单一的体位和最少的入路完成手术,否则可能因不同的手术入路切口增加感染和坏死的风险,影响切口的愈合;还需要指出的是,MSCT 三维重建辅助 3D 打印技术增加了治疗费用,且需要较长的准备时间,有可能贻误最佳手术时机,建议术前尽可能缩短准备时间,高危患者由经验丰富的医师手术以减少不良事件发生。本研究随访时间较短,MSCT 三维重建辅助 3D 打印技术进行术前指导对复杂髌臼骨折手术患者远期功能恢复的影响还需进一步明确,且相关结论仍需扩大样本量、多中心的研究论证。

参 考 文 献 :

- [1] 张琛,张丽霞,李杰. 多层螺旋 CT 对老年复杂骨关节骨折的显像效果及分型诊断研究[J]. 中国 CT 和 MRI 杂志, 2017, 15(2): 146-148.
- [2] ZHUANG Y, ZHANG K, WANG H, et al. A short buttress plate fixation of posterior column through single ilioinguinal approach for complex acetabular fractures[J]. *Int Orthop*, 2017, 41(1): 165-171.
- [3] 李涛,陈卓夫,龚辉,等. 3D 打印技术在复杂髌臼骨折术中的初步临床应用[J]. 中国骨与关节损伤杂志, 2016, 31(4): 387-388.
- [4] 吕刚,王利昕,杜佳,等. 螺旋 CT 在髌臼骨折术后评价及与 X 线检查的对比探讨[J]. 实用骨科杂志, 2019, 25(5): 453-455.
- [5] 张国明,周东生,贺宇,等. 3D 打印技术在复杂髌臼骨折治疗中的应用[J]. 中华创伤骨科杂志, 2016, 18(4): 306-311.
- [6] ZENG C J, XING W R, WU Z L, et al. A combination of three-dimensional printing and computer-assisted virtual surgical procedure for preoperative planning of acetabular fracture reduction[J]. *Injury*, 2016, 47(10): 2223-2227.
- [7] 李连欣,王永会,周东生,等. 骨盆骨折合并髌臼骨折的手术治疗[J]. 中华创伤骨科杂志, 2014, 16(5): 396-400.
- [8] 程琪,郑欣,郭开今,等. 组配式股骨假体在人工髌关节置换术后股骨假体周围骨折翻修中的应用[J]. 中华骨科杂志, 2017, 37(15): 921-928.
- [9] 张彦超,李建军,何敬腾,等. 基于 CT 数据构建修复髌臼骨/软骨缺损多孔钛/钢板一体化支架研究[J]. 临床军医杂志, 2019, 47(4): 348-350.
- [10] 王鹏飞,庄岩,李忠,等. 3D 打印技术在复杂髌臼骨折术前设计中的应用[J]. 中国骨与关节损伤杂志, 2017, 32(2): 172-173.
- [11] 柳鑫,曾参军,卢键森,等. 3D 打印计算机虚拟辅助技术在髌臼骨折术前规划中的应用[J]. 南方医科大学学报, 2017, 37(3): 378-382.
- [12] 黄佳军,黄智勇,郭强,等. 3D 打印骨折模型在复杂髌臼骨折治疗中的临床应用[J]. 实用骨科杂志, 2019, 25(4): 301-304.
- [13] ZENG C J, HUANG W H, HUANG H J, et al. Laparoscopic acetabular fracture fixation after three-dimensional modelling and printing[J]. *Indian J Orthop*, 2017, 51(5): 620-623.
- [14] ZHOU X, ZHANG Q, SONG W H, et al. Clinical significance of three-dimensional skeleton-arterial model in the management of delayed reconstruction of acetabular fractures[J]. *BMC Surg*, 2018, 18(1): 30.
- [15] 漆启华,鲍坤旺,肖强,等. 3D 打印技术辅助复杂髌臼骨折治疗的临床研究[J]. 实用医学杂志, 2018, 34(5): 750-754.
- [16] 孟羿彬,王虎,付亚辉,等. 应用 3D 打印骨折模型进行术前计划对复杂髌臼骨折手术效果的影响[J]. 中国骨与关节损伤杂志, 2018, 33(10): 1009-1012.
- [17] SEBAALY A, RIOUALLON G, ZARAA M, et al. Standardized three dimensional computerised tomography scanner reconstructions increase the accuracy of acetabular fracture classification[J]. *Int Orthop*, 2018, 42(8): 1957-1965.

(张西倩 编辑)

本文引用格式: 陈华东,尚学红,赵宇,等. 多层螺旋 CT 三维重建辅助 3D 打印技术对复杂髌臼骨折手术的应用价值研究[J]. 中国现代医学杂志, 2022, 32(11): 20-25.

Cite this article as: CHEN H D, SHANG X H, ZHAO Y, et al. Research on application value of multislice spiral computed tomography three-dimensional reconstruction assisting 3D printing technique in complex acetabulum fracture surgery[J]. *China Journal of Modern Medicine*, 2022, 32(11): 20-25.