

DOI: 10.3969/j.issn.1005-8982.2021.21.003  
文章编号: 1005-8982 (2021) 21-0014-06

眼科疾病专题·论著

## 玻璃体内注射康柏西普治疗缺血型和非缺血型视网膜中央静脉阻塞继发黄斑囊样水肿的疗效对比\*

权联姣<sup>1</sup>, 秦婧婧<sup>1</sup>, 权元鼎<sup>2</sup>

(庆阳市人民医院 1.眼科, 2.中医科, 甘肃 庆阳 745000)

**摘要: 目的** 对比玻璃体内注射康柏西普(IVC)治疗缺血型视网膜中央静脉阻塞继发黄斑囊样水肿(I-CRVO-CME)和非缺血型视网膜中央静脉阻塞继发黄斑囊样水肿(NI-CRVO-CME)的临床疗效。**方法** 回顾性分析2016年1月—2020年1月庆阳市人民医院收治的49例I-CRVO-CME(I-CRVO-CME组)和54例NI-CRVO-CME(NI-CRVO-CME组)患者的临床资料。两组均采用IVC治疗,治疗3个月后继续随访12个月。比较两组随访期间治疗次数;比较治疗后3个月、6个月、9个月、12个月两组最佳矫正视力(BCVA)字母增加数、黄斑中心凹视网膜厚度(CRT)减少量、黄斑区水肿容积(MEV)缩小量;比较两组不良反应。**结果** 与I-CRVO-CME组比较,NI-CRVO-CME组IVC与曲安奈德联用次数、IVC与激光联用次数减少( $P < 0.05$ )。NI-CRVO-CME组与I-CRVO-CME组治疗后3个月、6个月、9个月、12个月BCVA字母增加数、CRT减少量、MEV缩小量比较,采用重复测量设计的方差分析,结果:①不同时间点间BCVA字母增加数、CRT减少量、MEV缩小量有差异( $P < 0.05$ );②两组BCVA字母增加数、CRT减少量、MEV缩小量有差异( $P < 0.05$ ),NI-CRVO-CME组较高,相对视力、黄斑区水肿改善效果较好;③两组BCVA字母增加数、CRT减少量、MEV缩小量变化趋势有差异( $P < 0.05$ )。两组不良反应发生率比较,差异无统计学意义( $P > 0.05$ )。**结论** IVC治疗I-CRVO-CME和NI-CRVO-CME均可提高患者视力,消退CME,但对NI-CRVO-CME的治疗效果更好。

**关键词:** 视网膜中央静脉阻塞;黄斑囊样水肿;缺血型;非缺血型;康柏西普  
**中图分类号:** R774.1 **文献标识码:** A

## Therapeutic effects of intravitreal injection of Conbercept in treatment of cystoid macular edema secondary to ischemic and non-ischemic CRVO\*

Lian-jiao Quan<sup>1</sup>, Jing-jing Qin<sup>1</sup>, Yuan-ding Quan<sup>2</sup>

(1. Department of Ophthalmology, 2. Department of Chinese Medicine, Qingyang People's Hospital, Qingyang, Gansu 745000, China)

**Abstract: Objective** To compare the effects of intravitreal injection of Conbercept (IVC) on cystoid macular edema secondary to ischemic central retinal vein occlusion (I-CRVO-CME) and non-ischemic CRVO-CME (NI-CRVO-CME). **Methods** The clinical data of 49 patients with I-CRVO-CME and 54 patients with NI-CRVO-CME in our hospital from January 2016 to January 2020 were retrospectively analyzed. They were assigned to the I-CRVO-CME group and NI-CRVO-CME group. Both groups were treated with IVC and followed up for 12 months after 3 months of treatment. The number of treatments between the two groups were compared. The increase in the

收稿日期: 2021-07-30

\* 基金项目: 甘肃省自然科学基金 (No: 2019654)

[通信作者] 权元鼎, E-mail: 343026515@qq.com; Tel: 15097098883

number of letters of the best corrected visual acuity (BCVA), the decrease in the macular foveal retinal thickness (CRT), and the decrease in the volume of macular edema (MEV) in the two groups at 3, 6, 9, and 12 months after treatment were compared. **Results** Compared with the I-CRVO-CME group, the frequency of IVC combined with triamcinolone and IVC combined with laser in the NI-CRVO-CME group were decreased ( $P < 0.05$ ). BCVA letters increase and CRT reduction were compared between NI-CRVO-CME group and I-CRVO-CME group at 3, 6, 9, and 12 months after treatment, with repeated measures analysis of variance. The results showed: (1) There were differences in the BCVA letter increase, CRT reduction, and MEV reduction between different time points ( $P < 0.05$ ); (2) There were differences in the BCVA letter increase, CRT reduction, and MEV reduction between the NI-CRVO-CME group and the I-CRVO-CME group ( $P < 0.05$ ). Compared with the I-CRVO-CME group, the BCVA letter increase, CRT reduction, and MEV reduction were increased in the NI-CRVO-CME group, in which the relative vision and macular edema. (3) The BCVA letter increase, CRT reduction, and MEV reduction between the NI-CRVO-CME group and the I-CRVO-CME group had different trends ( $P < 0.05$ ). There was no significant difference in the incidence of adverse reactions between the I-CRVO-CME group and the NI-CRVO-CME group ( $P > 0.05$ ). **Conclusion** IVC can improve patients' vision and resolve CME in the treatment of I-CRVO-CME and NI-CRVO-CME, but the effect of treatment of NI-CRVO-CME is better than that of I-CRVO-CME.

**Keywords:** central retinal vein occlusion; macular edema; ischemic type; non-ischemic type; Conbercept

视网膜中央静脉阻塞 (central retinal vein occlusion, CRVO) 是除糖尿病性视网膜病变以外最常见的致盲性、血管阻塞性眼病, 且继发黄斑囊样水肿 (cystoid macular edema, CME) 时, 致盲率将显著提高<sup>[1]</sup>。目前 CRVO-CME 的治疗以玻璃体内注射糖皮质激素类药物、激光光凝等方式为主, 可在一定程度上改善 CME 症状, 当随着时间推移, 患者视力降低、水肿再次出现时, 需要再次注射治疗, 但多次玻璃体内注射治疗将显著增加眼内感染风险<sup>[2]</sup>。康柏西普是新型的抗血管内皮生长因子 (vascular endothelial growth factor, VEGF) 药物, 其治疗 CRVO-CME 的安全性及有效性已被证实<sup>[3-4]</sup>。但目前关于玻璃体内注射康柏西普 (intravitreal injection conbercept, IVC) 的研究通常集中于非缺血型视网膜中央静脉阻塞继发黄斑囊样水肿 (non-ischemic CRVO-CME, NI-CRVO-CME), 鲜有关于其治疗缺血型视网膜中央静脉阻塞继发黄斑囊样水肿 (ischemic CRVO-CME, I-CRVO-CME) 的报道, 且尚未形成标准的治疗方案及评价标准。本研究通过回顾性分析 49 例 I-CRVO-CME 和 54 例 NI-CRVO-CME 患者的临床资料, 比较 IVC 治疗两种 CRVO-CME 的临床疗效, 现报道如下。

## 1 资料与方法

### 1.1 研究对象

回顾性分析 2016 年 1 月—2020 年 1 月庆阳市人民医院收治的 103 例 CRVO-CME 患者的临床资料,

其中 I-CRVO-CME 患者 49 例 (I-CRVO-CME 组), NI-CRVO-CME 患者 54 例 (NI-CRVO-CME 组)。I-CRVO-CME 组男性 27 例, 女性 22 例; 年龄 22 ~ 76 岁, 平均 ( $56.74 \pm 9.45$ ) 岁; NI-CRVO-CME 组男性 29 例, 女性 25 例; 年龄 23 ~ 75 岁, 平均 ( $56.51 \pm 10.32$ ) 岁。两组患者性别构成、年龄等基线资料比较, 差异无统计学意义 ( $P > 0.05$ ), 具有可比性。本研究经医院伦理委员会批准, 患者签署知情同意书。

### 1.2 纳入及排除标准

**1.2.1 纳入标准** ① 年龄  $> 18$  岁; ② 单眼患病; ③ 视力  $\leq 0.6$ , 黄斑中心凹视网膜厚度 (central retinal thickness, CRT)  $\geq 225 \mu\text{m}$ ; ④ 符合《实用眼科学》<sup>[5]</sup> CRVO-CME 诊断标准, I-CRVO-CME 组患者经荧光素眼底血管造影 (fundus fluorescein angiography, FFA) 检查发现无灌注区  $> 10$  个视盘面积; ⑤ 行 IVC 治疗或 IVC 联合激光光凝、糖皮质激素治疗; ⑥ 接受随访至治疗后 12 个月, 临床资料完整。

**1.2.2 排除标准** ① 合并其他眼底血管性疾病, 如葡萄膜炎、视网膜血管炎、高度近视黄斑病变及糖尿病性视网膜病变等患者; ② 伴有屈光间质混浊对眼底成像造成影响者; ③ 继发虹膜或新生血管红变患者; ④ 新生血管性青光眼者; ⑤ 严重眼外伤史者; ⑥ 抗 VEGF、激光光凝、曲安奈德治疗史者; ⑦ 合并严重心、肝、肾功能障碍者; ⑧ 哺乳期或妊娠期女性。

### 1.3 眼科检查

两组均进行最佳矫正视力(best corrected visual acuity, BCVA)检查。采用FT-1000非接触眼压计(日本Tomey株式会社)测量眼压;采用CIRROS HD-OCT4000型视网膜光学断层扫描仪(德国ZEISS公司)扫描黄斑区,并测量CRT、黄斑区水肿容积(macular edema volume, MEV)。I-CRVO-CME组BCVA为(12.41±2.47)个字母, CRT为(724.98±120.67) $\mu\text{m}$ , MEV为(0.57±0.07) $\text{mm}^2$ ; NI-CRVO-CME组BCVA为(12.57±2.61)个字母, CRT为(625.41±110.47) $\mu\text{m}$ , MEV为(0.49±0.06) $\text{mm}^2$ 。两组BCVA比较,差异无统计学意义( $P>0.05$ );与NI-CRVO-CME组比较, I-CRVO-CME组CRT、MEV均增加( $P<0.05$ )。

### 1.4 治疗方法

两组均行IVC治疗。注射前3d采用0.5%盐酸左氧氟沙星滴眼液(北京利祥制药有限公司,国药准字H20050573,规格:5ml:15mg)滴眼,4次/d。患者表皮麻醉后常规消毒眼睑、铺巾,采用开睑器开眼睑,滴5%聚维酮碘(广东科伦药业有限公司,国药准字H20083037)持续90s消毒结膜囊,0.9%氯化钠溶液冲洗,从睫状体平坦部(距离角巩膜缘3.5mm)以30号针头向玻璃体内注射康柏西普(成都康弘生物科技有限公司,国药准字S20130012,规格:10mg/ml)0.5mg/50 $\mu\text{l}$ 。注射完成后以湿润的棉签按压1min,抗生素处理后以纱布覆盖。叮嘱患者连续使用抗生素滴眼液3d,4次/d。前3个月每月进行1次IVC治疗,之后根据患者需要再次治疗。再注射标准:与最低时相比,CRT增加量 $\geq 50\mu\text{m}$ ; BVCA减少 $\geq 5$ 个字母;发生新的或持续性视网膜下液;发生新的黄斑出血。如CME消退效果不理想,则采用曲安奈德(昆明积大制药股份有限公司,国药准字H53021604,规格:1ml:40mg)0.025ml与康柏西普联合注射。经FFA检查发现周边视网膜存在无灌注区时,采用激光光凝与康柏西普联合治疗。两组治疗3个月后均随访12个月。

### 1.5 观察指标

①随访期间两组IVC治疗次数、IVC与曲安奈德联用次数、IVC与激光联用次数。②治疗后3个月、6个月、9个月、12个月两组BCVA字母增加数。③治疗后3个月、6个月、9个月、12个月两组CRT减少量。④治疗后3个月、6个月、9个月、12个月两组

MEV缩小量。⑤随访期间两组结膜下出血、角膜上皮擦伤、一过性眼压升高等不良反应发生情况。

### 1.6 统计学方法

数据分析采用SPSS 19.0统计软件。计量资料以均数 $\pm$ 标准差( $\bar{x}\pm s$ )表示,比较用 $t$ 检验或重复测量设计的方差分析;计数资料以率(%)表示,比较用 $\chi^2$ 检验。 $P<0.05$ 为差异有统计学意义。

## 2 结果

### 2.1 两组治疗次数比较

两组IVC治疗次数比较,经 $t$ 检验,差异无统计学意义( $P>0.05$ )。两组IVC与曲安奈德联用次数、IVC与激光联用次数比较,差异有统计学意义( $P<0.05$ ),NI-CRVO-CME组减少。见表1。

表1 两组治疗次数比较 ( $\bar{x}\pm s$ )

组别	$n$	IVC治疗次数	IVC与曲安奈德联用次数	IVC与激光联用次数
I-CRVO-CME组	49	4.53±0.57	2.10±0.32	3.69±0.57
NI-CRVO-CME组	54	4.49±0.53	1.32±0.22	1.58±0.24
$t$ 值		0.369	14.527	24.889
$P$ 值		0.713	0.000	0.000

### 2.2 两组治疗后BCVA字母增加数的变化

NI-CRVO-CME组与I-CRVO-CME组治疗后3个月、6个月、9个月、12个月的BCVA字母增加数比较,采用重复测量设计的方差分析,结果:①不同时间点BCVA字母增加数有差异( $F=20.145, P=0.000$ )。②两组BCVA字母增加数有差异( $F=102.574, P=0.000$ ),NI-CRVO-CME组BCVA字母增加数较高( $P<0.05$ ),相对视力改善效果较好。③两组BCVA字母增加数变化趋势有差异( $F=16.247, P=0.000$ )。见表2。

### 2.3 两组治疗后CRT减少量的变化

NI-CRVO-CME组与I-CRVO-CME组治疗后3个月、6个月、9个月、12个月CRT减少量比较,采用重复测量设计的方差分析,结果:①不同时间点CRT减少量有差异( $F=15.789, P=0.000$ )。②两组CRT减少量有差异( $F=86.541, P=0.000$ ),NI-CRVO-CME组CRT减少量较高( $P<0.05$ ),相对黄斑区水肿改善效果较好。③两组CRT减少量变化趋势有差异( $F=13.987, P=0.000$ )。见表3。

表 2 两组治疗后各时间点 BCVA 字母增加数比较 (个,  $\bar{x} \pm s$ )

组别	n	治疗后 3 个月	治疗后 6 个月	治疗后 9 个月	治疗后 12 个月
I-CRVO-CME 组	49	5.39 ± 0.78	5.41 ± 0.92	5.43 ± 0.84	5.38 ± 0.70
NI-CRVO-CME 组	54	11.25 ± 2.31	16.47 ± 2.74 <sup>①</sup>	20.21 ± 2.99 <sup>①②</sup>	24.79 ± 3.18 <sup>①②③</sup>
t 值		16.898	26.902	33.413	41.800
P 值		0.000	0.000	0.000	0.000

注: ①与治疗后 3 个月比较,  $P < 0.05$ ; ②与治疗后 6 个月比较,  $P < 0.05$ ; ③与治疗后 9 个月比较,  $P < 0.05$ 。

表 3 两组治疗后各时间点 CRT 减少量比较 ( $\mu\text{m}$ ,  $\bar{x} \pm s$ )

组别	n	治疗后 3 个月	治疗后 6 个月	治疗后 9 个月	治疗后 12 个月
I-CRVO-CME 组	49	182.49 ± 21.53	186.09 ± 25.46	191.47 ± 30.62	184.32 ± 28.87
NI-CRVO-CME 组	54	270.29 ± 30.46	305.93 ± 35.17 <sup>①</sup>	346.17 ± 49.71 <sup>①②</sup>	391.34 ± 52.20 <sup>①②③</sup>
t 值		16.734	19.633	18.785	24.555
P 值		0.000	0.000	0.000	0.000

注: ①与治疗后 3 个月比较,  $P < 0.05$ ; ②与治疗后 6 个月比较,  $P < 0.05$ ; ③与治疗后 9 个月比较,  $P < 0.05$ 。

## 2.4 两组治疗后 MEV 缩小量的变化

NI-CRVO-CME 组与 I-CRVO-CME 组治疗后 3 个月、6 个月、9 个月、12 个月 MEV 缩小量比较, 采用重复测量设计的方差分析, 结果: ①不同时间点 MEV 缩小量有差异 ( $F = 16.210, P = 0.000$ )。②两组 MEV 缩小量有差异 ( $F = 75.298, P = 0.000$ ), NI-CRVO-CME 组 MEV 缩小量较高 ( $P < 0.05$ ), 相对黄

斑区水肿改善效果较好。③两组 MEV 缩小量变化趋势有差异 ( $F = 14.021, P = 0.000$ )。见表 4。

## 2.5 不良反应

I-CRVO-CME 组与 NI-CRVO-CME 组不良反应发生率比较, 经  $\chi^2$  检验, 差异无统计学意义 ( $\chi^2 = 0.007, P = 0.932$ )。两组不良反应程度均较轻, 对症处理后均明显好转。见表 5。

表 4 两组治疗后各时间点 MEV 缩小量比较 ( $\text{mm}^2$ ,  $\bar{x} \pm s$ )

组别	n	治疗后 3 个月	治疗后 6 个月	治疗后 9 个月	治疗后 12 个月
I-CRVO-CME 组	49	0.14 ± 0.03	0.15 ± 0.03	0.14 ± 0.02	0.14 ± 0.04
NI-CRVO-CME 组	54	0.15 ± 0.03	0.19 ± 0.04 <sup>①</sup>	0.25 ± 0.06 <sup>①②</sup>	0.30 ± 0.08 <sup>①②③</sup>
t 值		1.689	5.695	12.227	12.636
P 值		0.094	0.000	0.000	0.000

注: ①与治疗后 3 个月比较,  $P < 0.05$ ; ②与治疗后 6 个月比较,  $P < 0.05$ ; ③与治疗后 9 个月比较,  $P < 0.05$ 。

表 5 两组不良反应比较 例(%)

组别	n	结膜下出血	角膜上皮擦伤	一过性眼压升高	不良反应发生率
I-CRVO-CME 组	49	1(2.04)	1(2.01)	2(4.08)	4(8.16)
NI-CRVO-CME 组	54	2(3.70)	1(1.85)	2(3.70)	5(9.26)

## 2.6 典型病例

患者刘某, 57 岁, 女性, 双眼突发性视力下降 3 d 余。术前左眼 OCT 显示黄斑区囊样水肿, 视网膜厚度约 365  $\mu\text{m}$ , 初步诊断为左眼 CRVO、黄斑

囊样水肿。在表面麻醉下左眼玻璃体内注射康柏西普, 术后 3 d 左眼 OCT 显示黄斑区水肿减退, 视网膜厚度约 265  $\mu\text{m}$ 。见图 1、2。

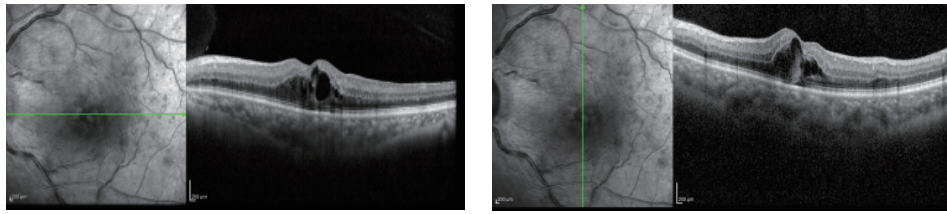


图1 术前左眼OCT

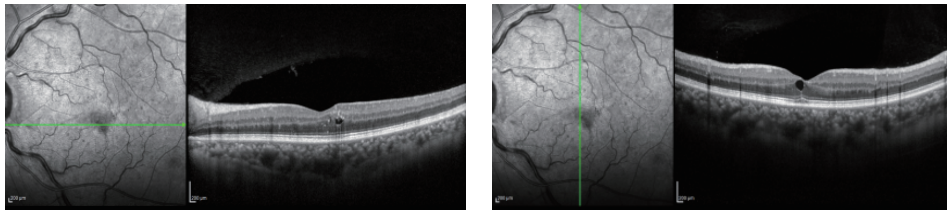


图2 术后3 d左眼OCT

### 3 讨论

CRVO是静脉回流受阻所致的视网膜血管性疾病，其发病机制尚处于探索阶段，其中血流动力学、血液流变学、血管壁发生改变被广泛认可<sup>[6-7]</sup>。CME是CRVO患者视力下降的最主要诱因，其发生原因为视网膜循环障碍破坏视网膜血管屏障及视网膜色素上皮细胞功能，导致液体进入黄斑区视网膜区域，引发水肿<sup>[8-9]</sup>。CRVO-CME可分为非缺血型、缺血型，其中缺血型约占20%，且>30% NI-CRVO-CME可发展为I-CRVO-CME<sup>[10-11]</sup>。由于I-CRVO-CME多伴有严重CME，治疗难度高，且无统一治疗标准，多数学者在研究CRVO-CME时，常把I-CRVO-CME排除，在一定程度上限制了其治疗方案的完善。

本研究结果显示，与I-CRVO-CME组比较，NI-CRVO-CME组IVC与曲安奈德联用次数、IVC与激光联用次数减少，提示IVC治疗NI-CRVO-CME次数较I-CRVO-CME减少。视网膜激光光凝治疗CRVO-CME在临床占主导地位，可对视网膜色素上皮层造成破坏，减轻视网膜血管无灌注区域血、氧缺失，提高血-视网膜屏障的稳定性，减少VEGF生成及释放，抑制血管新生，防止视力进一步降低<sup>[12]</sup>。然而，激光光凝治疗对改善视力的作用有限，且可能引发视觉敏感度降低、视野缺损、眼内出血等不良反应。玻璃体内注射糖皮质激素类药物可提高患者视力，但易导致高血压<sup>[13]</sup>。康柏西普作为新型抗VEGF融合蛋白，可与VEGF受体

竞争性结合，抑制内皮细胞增殖与血管新生，从而减轻CME，但IVC价格昂贵，每月连续注射给患者造成较大的经济压力。临床采用前3个月连续注射，之后根据患者需要再次治疗的方案，当治疗效果不理想或病情恶化时与糖皮质激素或激光光凝联用，延长作用时间，减少IVC次数。CĂLUGĂRU等指出<sup>[14]</sup>，I-CRVO-CME患者存在视网膜无灌注区，表明眼部VEGF水平升高，可能是其需持续多次进行IVC或联合治疗的原因。

此外，本研究结果表明，与I-CRVO-CME组比较，NI-CRVO-CME组治疗后3个月、6个月、9个月、12个月BCVA字母增加数、CRT减少量均升高，6个月、9个月、12个月MEV缩小量升高，且NI-CRVO-CME组治疗后6个月、9个月、12个月BCVA字母增加数、CRT减少量、MEV缩小量较治疗后3个月呈进行性改善趋势，提示IVC治疗NI-CRVO-CME、I-CRVO-CME均可获得一定效果，且NI-CRVO-CME的疗效优于I-CRVO-CME。张凌等<sup>[15]</sup>在研究康柏西普对非缺血型视网膜分支静脉阻塞继发CME的治疗效果时发现，患眼治疗后视力有不同程度改善，且CME有所缓解，本研究结果与其具有部分相似性。分析NI-CRVO-CME疗效优于I-CRVO-CME的原因为I-CRVO-CME血流灌注差，同时视网膜缺血导致炎症因子及VEGF释放量增加，促进血管新生，血管通透性增强，引发CME，而CME可导致视网膜缺血加重，故缺血型CRVO的CME程度通常更为严重，且预后较差；I-CRVO-CME患者表现为半胱氨酸、同型半胱氨酸水平异常

升高, 可通过增加血液黏稠度加剧血管内皮细胞损伤, 增加血栓形成风险, 而 NI-CRVO-CME 患者无该现象; I-CRVO-CME 患者血流灌注差, 而 NI-CRVO-CME 患者因局部视网膜血管仍然可观察到部分血流灌注, 提示血管并未被完全堵塞, 经 IVC 治疗效果较好<sup>[16-17]</sup>。本研究中, 两组不良反应率无差异, 且对症处理后均明显好转, 提示 IVC 治疗 CRVO-CME 安全可靠。

综上所述, IVC 治疗 I-CRVO-CME 和 NI-CRVO-CME 均可提高患者视力, 消退 CME, 但 NI-CRVO-CME 疗效更好。因此, IVC 治疗 CRVO-CME 可获得较好预后, 具有临床推广价值。然而, 本研究采用回顾性分析, 且缺少单用 IVC 与 IVC 联用激光治疗、糖皮质激素疗效的比较, 仍有待深入研究。

参 考 文 献 :

[1] SONG P G, XU Y H, ZHA M M, et al. Global epidemiology of retinal vein occlusion: a systematic review and meta-analysis of prevalence, incidence, and risk factors[J]. J Glob Health, 2019, 9(1): 010427.

[2] SCHMIDT-ERFURTH U, GARCIA-ARUMI J, GERENDAS B S, et al. Guidelines for the management of retinal vein occlusion by the european society of retina specialists (EURETINA) [J]. Ophthalmologica, 2019, 242(3): 123-162.

[3] DENG Y, ZHONG Q W, ZHANG A Q, et al. Microvascular changes after conbercept therapy in central retinal vein occlusion analyzed by optical coherence tomography angiography[J]. Int J Ophthalmol, 2019, 12(5): 802-808.

[4] LIU W S, LI Y J, CAO R X, et al. A systematic review and meta-analysis to compare the efficacy of conbercept with ranibizumab in patients with macular edema secondary to retinal vein occlusion[J]. Medicine (Baltimore), 2020, 99(21): e20222.

[5] 刘家琦, 李凤鸣. 实用眼科学[M]. 北京: 人民卫生出版社, 2010: 41-42.

[6] NOMA H, YASUDA K, SHIMURA M. Cytokines and Pathogenesis of central retinal vein occlusion[J]. J Clin Med, 2020, 9(11): 3457.

[7] ROTHMAN A L, THOMAS A S, KHAN K, et al. Central retinal vein occlusion in young individuals: a comparison of risk factors and clinical outcomes[J]. Retina, 2019, 39(10): 1917-1924.

[8] HYKIN P, PREVOST A T, VASCONCELOS J C, et al. Clinical

effectiveness of intravitreal therapy with ranibizumab vs aflibercept vs bevacizumab for macular edema secondary to central retinal vein occlusion: a randomized clinical trial[J]. JAMA Ophthalmol, 2019, 137(11): 1256-1264.

[9] BABA A, MIRI A, GUILLAUMIE T, et al. Recurrence of macular edema complicating central retinal vein occlusion: consider follow-up fluorescein angiography[J]. J Fr Ophthalmol, 2020, 43(4): 305-311.

[10] HARA C, KAMEI M, SAKAGUCHI H, et al. Activated protein C for ischemic central retinal vein occlusion: one-year results[J]. Ophthalmol Retina, 2019, 3(1): 93-94.

[11] TRIPATHY K. Ischemic central retinal venous occlusion as a possible differential diagnosis of purtscher-like retinopathy[J]. Arch Soc Esp Ophthalmol, 2019, 94(10): 518.

[12] CAO W, CUI H, BISKUP E. Combination of grid laser photocoagulation and a single intravitreal ranibizumab as an efficient and cost-effective treatment option for macular edema secondary to branch retinal vein occlusion[J]. Rejuvenation Res, 2019, 22(4): 335-341.

[13] CHOI E Y, KANG H G, LEE S C, et al. Intravitreal dexamethasone implant for central retinal vein occlusion without macular edema[J]. BMC Ophthalmol, 2019, 19(1): 92.

[14] CĂLUGĂRU D, CĂLUGĂRU M. Ischemic retinal vein occlusion: Characterizing the more severe spectrum of retinal vein occlusion[J]. Surv Ophthalmol, 2019, 64(3): 440-441.

[15] 张凌, 陈彬, 宾莉, 等. 康柏西普治疗非缺血型视网膜分支静脉阻塞继发黄斑水肿[J]. 山西医药杂志, 2019, 48(7): 787-789.

[16] SEGAL O, MIMOUNI M, RABINA G, et al. Predicting response of ischemic central retinal vein occlusion to bevacizumab injections: 1 year follow-up[J]. Int Ophthalmol, 2021, 41(2): 533-540.

[17] TOMIYASU T, HIRANO Y, SUZUKI N, et al. Structural and functional analyses of retinal ischemia in eyes with retinal vein occlusion: relationship with macular edema or microaneurysm formation[J]. Ophthalmic Res, 2019, 61(4): 218-225.

(童颖丹 编辑)

本文引用格式: 权联姣, 秦婧婧, 权元鼎. 玻璃体内注射康柏西普治疗缺血型和非缺血型视网膜中央静脉阻塞继发黄斑囊样水肿的疗效对比[J]. 中国现代医学杂志, 2021, 31(21): 14-19.

Cite this article as: QUAN L J, QIN J J, QUAN Y D. Therapeutic effects of intravitreal injection of Conbercept in treatment of cystoid macular edema secondary to ischemic and non-ischemic CRVO[J]. China Journal of Modern Medicine, 2021, 31(21): 14-19.