

DOI: 10.3969/j.issn.1005-8982.2022.11.007
文章编号: 1005-8982 (2022) 11-0038-06

髋关节疾病专题·论著

早期非创伤性股骨头坏死的CT表现 及与预后的关系

楼志宏, 周静, 袁建南, 吴加明

(诸暨市中医医院 放射科, 浙江 诸暨 311800)

摘要: **目的** 分析早期非创伤性股骨头坏死的CT表现及与预后的关系。**方法** 选取2019年3月—2020年3月于诸暨市中医医院就诊的疑似早期非创伤性股骨头坏死患者168例。所有患者均接受CT及MRI检查,以手术病理检查结果为金标准,分析CT、MRI及两者联合诊断对早期非创伤性股骨头坏死的诊断效能。根据随访结果分为预后良好组和预后不良组,比较两组的CT参数[血容积(BV)、血流量(BF)及平均通过时间(MMT)],绘制受试者工作特征(ROC)曲线,分析CT各参数及联合预测早期非创伤性股骨头坏死患者预后的价值。**结果** 168例患者经CT检查结果显示,74例以骨小梁增粗或骨质硬化、股骨头呈拥挤融合及扇状硬化改变为主;94例以骨小梁微骨折及股骨头关节面轻微塌陷、部分出现新月征为主;CT、MRI及两者联合诊断早期非创伤性股骨头坏死与金标准一致性分别为0.535、0.676和0.870;联合诊断的敏感性及准确性均高于CT及MRI单一诊断($P < 0.05$),但CT与MRI的敏感性及准确性比较,差异无统计学意义($P > 0.05$)。预后良好组BF、BV均大于预后不良组,MMT长于预后不良组($P < 0.05$);ROC曲线显示,BF预测早期非创伤性股骨头坏死患者预后不良的AUC为0.810(95% CI:0.729,0.892)、敏感性为78.6%(95% CI:0.584,0.831)、特异性为65.5%(95% CI:0.517,0.792),BV预测早期非创伤性股骨头坏死患者预后不良的AUC为0.790(95% CI:0.671,0.910)、敏感性为74.8%(95% CI:0.556,0.824)、特异性为79.3%(95% CI:0.621,0.875),MMT预测早期非创伤性股骨头坏死患者预后不良的AUC为0.808(95% CI:0.699,0.917)、敏感性为80.6%(95% CI:0.704,0.923)、特异性为82.8%(95% CI:0.650,0.946),联合检测预测早期非创伤性股骨头坏死患者预后不良的AUC为0.881(95% CI:0.816,0.946)、敏感性为86.5%(95% CI:0.765,0.951)、特异性为85.1%(95% CI:0.724,1.185)。**结论** 早期非创伤性股骨头坏死的CT表现以骨小梁增粗或骨质硬化、变形、模糊及新月征等为主,CT可有效诊断早期非创伤性股骨头坏死,且CT灌注参数可有效预测患者预后。

关键词: 股骨头坏死;非创伤性;预后;CT

中图分类号: R681.8

文献标识码: A

CT findings of early non-traumatic osteonecrosis of femoral head and its relationship with prognosis

Zhi-hong Lou, Jing Zhou, Jian-nan Yuan, Jia-ming Wu

(Department of Radiology, Traditional Chinese Medical Hospital of Zhuji, Zhuji, Zhejiang 311800, China)

Abstract: **Objective** To analyze the CT findings of early non traumatic necrosis of the femoral head and its relationship with prognosis. **Methods** A total of 168 suspected early nontraumatic femoral head necrosis patients treated at Zhuji Chinese Medicine Hospital from March 2019 to March 2020 were selected, All patients underwent CT and MRI examination. The results of the surgical pathology examination were used as the gold standard. The diagnostic efficacy of CT, MRI, and combined diagnosis on early non-traumatic femoral head necrosis was analyzed.

收稿日期: 2021-12-31

[通信作者] 周静, E-mail: songpengyuandkjs@163.com

All patients were divided into good prognosis and poor prognosis according to the follow-up results. The two groups of CT parameters [blood volume (BV), blood flow (BF), and average passage time (MMT)] were compared to draw the ROC curve. The relationship of CT parameters with the prognosis of patients with early non-traumatic femoral head necrosis was analyzed. **Results** CT examination of 168 cases showed that 74 cases were mainly characterized by thickening of bone trabeculae or osteosclerosis, crowded fusion of femoral head, and fan-shaped sclerosis; 94 cases were mainly trabecular microfracture, slight collapse of articular surface of femoral head, and crescent sign in some cases; the consistency between CT, MRI, and the gold standard in the diagnosis of early non-traumatic femoral head necrosis was 0.535, 0.676, and 0.870, respectively; The sensitivity and accuracy of combined diagnosis were higher than that of CT and MRI ($P < 0.05$), but there was no significant difference between CT and MRI ($P > 0.05$). The levels of BF, BV, and MMT in the group with good prognosis were higher than those in the group with poor prognosis ($P < 0.05$); the ROC curve showed that the AUC of BF for predicting poor prognosis in patients with early non-traumatic femoral head necrosis was 0.810 (95% CI: 0.729, 0.892), the sensitivity was 78.6% (95% CI: 0.584, 0.831), and the specificity was 65.5% (95% CI: 0.517, 0.792); and the AUC of BV for predicting poor prognosis in patients with early non-traumatic femoral head necrosis was 0.790 (95% CI: 0.671, 0.910), the sensitivity was 74.8% (95% CI: 0.556, 0.824), and the specificity was 79.3% (95% CI: 0.621, 0.875). The AUC of MMT for predicting poor prognosis in patients with early non-traumatic femoral head necrosis was 0.808 (95% CI: 0.699, 0.917), the sensitivity was 80.6% (95% CI: 0.704, 0.923), and the specificity was 82.8% (95% CI: 0.650, 0.946). The AUC of combined detection for predicting poor prognosis in patients with early non-traumatic femoral head necrosis was 0.881 (95% CI: 0.816, 0.946), the sensitivity was 86.5% (95% CI: 0.765, 0.951), and the specificity was 85.1% (95% CI: 0.724, 1.185). **Conclusion** CT findings of early non-traumatic avascular necrosis of the femoral head are mainly trabecular thickening, osteosclerosis, deformation, blurring, and crescent sign. CT can effectively diagnose early non-traumatic avascular necrosis of the femoral head, and CT perfusion parameters can effectively predict the prognosis of patients.

Keywords: femoral head necrosis; non-traumatic; prognosis; tomography, X-ray computed

股骨头坏死多由股骨头血供受损或中断后导致骨髓成分及骨细胞死亡, 造成股骨头结构塌陷及改变, 从而引发的髋关节功能障碍及疼痛^[1]。非创伤性股骨头坏死是一种因非外伤因素引起的股骨头坏死, 酗酒、糖皮质激素异常、合并减压病、镰状细胞贫血等均会增加患病的风险^[2]。由于股骨头坏死的早期症状不明显, 大部分患者仅主诉疼痛, 故早期诊断对制订治疗方案、改善患者预后具有重要意义。以往临床针对股骨头坏死的诊断以 X 射线检查为主, 但 X 射线仍存在一定局限性, 如观察到股骨头密度改变至少需要发病 8 周或更长的时间, 故在疾病早期诊断中的应用价值不高^[3-4]。CT 可观察到骨质早期细微的变化, 可确定骨塌陷是否存在, 从而帮助医师评价股骨头的变性及坍塌程度^[5-7]。已有研究证实^[8-9], CT 与 MRI 对股骨头坏死均有较佳的诊断效能, 但尚不清楚 CT 检测参数与股骨头坏死患者的预后是否存在一定关系。鉴于此, 本研究拟探讨早期非创伤性股骨头坏死的 CT 表现及与预后的关系, 现报道如下。

1 资料与方法

1.1 一般资料

选取 2019 年 3 月—2020 年 3 月于诸暨市中医医院就诊的疑似早期非创伤性股骨头坏死患者 168 例。其中, 男性 98 例, 女性 70 例; 年龄 35 ~ 78 岁, 平均 (52.74 ± 8.85) 岁; 病程 3 ~ 38 个月, 平均 (14.62 ± 5.35) 个月; 根据国际骨循环研究协会 (ARCO) 分期: I 期 43 例, II 期 26 例, III A 期 99 例。分期标准: I 期为 X 射线正常, 但 MRI 或骨扫描为阳性; II 期为 X 射线异常, 但无软骨下骨折、坏死股骨区骨折或股骨头扁平现象; III A 期早期为股骨头塌陷 ≤ 2 cm; III B 期早期为股骨头塌陷 > 2 cm; IV 期为 X 射线检查为骨关节炎, 关节间隙狭窄, 髋臼改变和/或关节破坏。

纳入标准: ①临床症状以髋关节疼痛、隐痛为主, 通常在活动后加剧; ②查体发现髋关节内旋受限, 外展时伴疼痛; 经“4”字实验(下压时, 骶髂关节出现痛者或者曲侧膝关节无法触及床面)检查结果为阳性。排除标准: ①合并其他恶性肿

瘤；②既往有股骨头或股骨颈外伤史；③近期内服用激素类药物；④存在精神及认知功能障碍。本研究经医院医学伦理委员会审核批准，患者自愿签署知情同意书。

1.2 方法

1.2.1 CT检查 选择Brilliance16层螺旋CT[飞利浦公司，国食药监械(进)字2008第3303600号]，选择横断面容积扫描，扫描范围自髌白上缘至股骨颈处，管电压120 kV、层厚1~3 mm、电流100 mA、层距3.0 mm。注入100 mL对比剂碘海醇，5~6 mL/s，延时扫描8 s，层厚6 mm，以同层动态扫描的方式，时间间隔为1 s，扫描45次。将图像上传至计算机进行分析，记录灌注功能参数[血流量(BF)、血容积(BV)及对比剂的平均通过时间(MMT)]，观察股骨头中坏死区域的形态变化。

1.2.2 MRI检查 选择1.5T磁共振成像系统SIGNA MR360型(GE医疗集团，国械注进20183060420)，选择横断面、矢状面及冠状面连续扫描。横断面层厚与间距参数为4.0 mm与2.0 mm，冠状面层厚与间距参数为5.00 mm与2.5 mm，矢状面层厚与间距参数为5.00 mm与2.5 mm，视野(FOV)为18 cm×18 cm，使用矩阵为256×256。在计算机上采用软件圈出坏死组织边界，观察冠状位坏死部位及正常骨头边缘，自动计算坏死区域面积。由两位临床经验丰富的影像科医师共同阅片，若评定结果不同则在统一意见后作出说明。

1.2.3 CT和MRI检查结果评估 ①CT检查结果阳性：骨小梁模糊及轻度骨质疏松，小片状骨硬化，囊状透亮区，主要表现为“新月征”。②MRI检查结果阳性：条索状或线状阴影，股骨头坏死灶周围、股骨颈及转子间出现骨髓水肿伴或不伴“线样征”，坏死区域以T₁WI高信号、T₂WI中信号、T₁WI低信号及T₂WI高信号为主。参考文献[10]的标准，将股骨头坏死分期I~III期归为早期。其中，I期表示骨小梁模糊或出现轻度骨质疏松，II期表示斑片状硬化及不规则透亮区，III期表示骨硬化及透亮区附近新月征显现。

1.2.4 手术方法 行髓芯减压打压支撑植骨术治疗，常规硬膜外阻滞麻醉后指导患者保持仰卧位，将股骨头坏死侧臀部垫高。在完成消毒处理后，于髋关节外部取手术切口，暴露股骨大粗隆下股骨外

侧。C臂机观察，于粗隆下2 cm处，将3 mm的克氏针经股骨颈钻入坏死区域的中央处，塌陷下部，使用空心钻进行扩髓处理。开通坏死骨隧道并使用刮匙刮除坏死部分。将髂骨处理为颗粒状后，经自体髂骨沿开通隧道进行植骨、打压。经股骨头内取骨组织进行组织学检查，若发现骨小梁空腔隙变空则为早期非创伤性股骨头坏死。

1.3 观察指标

①CT、MRI及两者联合诊断对早期非创伤性股骨头坏死的诊断效能，即敏感性、特异性、准确性，以术后病理结果为金标准。②预后：随访1年，若患者非创伤性股骨头坏死进展为IV期或需要接受手术则为预后不良。

1.4 统计学方法

数据分析采用SPSS 23.0统计软件。计量资料以均数±标准差($\bar{x} \pm s$)表示，两组比较采用t检验；计数资料用率(%)表示，比较采用 χ^2 检验；一致性采用Kappa检验；绘制ROC曲线，曲线下面积(AUC)越接近1.0，检测方法真实性越高；等于0.5时，则真实性最低，无应用价值；敏感性=真阳性人数/(真阳性人数+假阴性人数)×100%，特异性=真阴性人数/(真阴性人数+假阳性人数)×100%；约登指数为敏感性与特异性之和减1。 $P < 0.05$ 为差异有统计学意义。

2 结果

2.1 术后病理诊断结果

经术后病理确诊为早期非创性股骨头坏死患者136例。其中，激素性72例，酒精性64例。32例非早期非创性股骨头坏死。其中，髋关节发育不良继发性骨关节炎8例，强直性脊柱炎累及髋关节13例，类风湿关节炎11例。

2.2 CT诊断结果

CT检查结果显示，74例患者以骨小梁增粗或骨质硬化、股骨头呈拥挤融合及扇状硬化改变为主，94例患者以骨小梁微骨折及股骨头关节面轻微塌陷、部分出现新月征为主。CT检查早期非创性股骨头坏死患者阳性为113例，阴性为26例。见表1。

2.3 MRI诊断结果

MRI检查结果显示，82例可见均匀或不均匀局限性现状信号影，T₁WI可呈等或稍低信号，T₂WI呈

表 1 CT 诊断结果 例

CT 诊断结果	病理检查结果		合计
	阳性	阴性	
阳性	113	6	119
阴性	23	26	49
合计	136	32	168

高或略高信号; 39 例出现 T₁、T₂ 加权均表现股骨头皮质及皮质下呈高低不等、形态不规则混杂信号, 部分 T₂ 加权像可见“线样征”。MRI 检查早期非创伤性股骨头坏死患者阳性为 121 例, 阴性为 28 例。见表 2。

表 2 MRI 诊断结果 例

MRI 诊断结果	病理检查结果		合计
	阳性	阴性	
阳性	121	4	125
阴性	15	28	43
合计	136	32	168

2.4 CT、MRI 及两者联合诊断效能

CT、MRI 及两者联合诊断早期非创伤性股骨头坏死与金标准的一致性分别为 0.535、0.676 和 0.870; 联合诊断的敏感性及准确性与 CT 及 MRI 单一诊断比较, 经 χ^2 检验, 差异有统计学意义 ($P < 0.05$), 联合诊断均高于单一诊断; 但 CT 与 MRI 的敏感性及准确性比较, 差异无统计学意义 ($P > 0.05$)。见表 3、4。

2.5 不同预后组的 CT 参数比较

随访 1 年, 136 例患者中预后良好 105 例, 预后不良 31 例。两组 BF、BV 及 MMT 比较, 差异有统计学意义 ($P < 0.05$), 预后良好组 BF、BV 均大于预后不良组, MMT 长于预后不良组。见表 5。

2.6 BF、BV、MMT 及联合对预后的预测价值

ROC 曲线显示, BF 预测早期非创伤性股骨头坏死患者预后不良的 AUC 为 0.810 (95%CI: 0.729, 0.892)、敏感性为 78.6% (95%CI: 0.584, 0.831)、特异性为 65.5% (95%CI: 0.517, 0.792), BV 预测早期非创伤性股骨头坏死患者预后不良的 AUC 为 0.790 (95%CI: 0.671, 0.910)、敏感性为 74.8% (95%CI: 0.556, 0.824)、特异性为 79.3% (95%CI: 0.621, 0.875), MMT 预测早期非创伤性股骨头坏

死患者预后不良的 AUC 为 0.808 (95%CI: 0.699, 0.917)、敏感性为 80.6% (95%CI: 0.704, 0.923)、特异性为 82.8% (95%CI: 0.650, 0.946), 联合检测预测早期非创伤性股骨头坏死患者预后不良的 AUC 为 0.881 (95%CI: 0.816, 0.946)、敏感性为 86.5% (95%CI: 0.765, 0.951)、特异性为 85.1% (95%CI: 0.724, 1.185)。见图 1 和表 6。

表 3 联合诊断结果 例

联合检测结果	病理检查结果		合计
	阳性	阴性	
阳性	131	2	133
阴性	5	30	35
合计	136	32	168

表 4 CT、MRI 及两者联合诊断的诊断效能比较 %

诊断方法	敏感性	特异性	准确性
CT	83.09(113/136)	81.25(26/32)	82.74(139/168)
MRI	88.97(121/136)	87.50(28/32)	88.69(149/168)
联合	96.32(131/136)	93.75(30/32)	95.83(161/168)
χ^2 值	12.686	2.286	14.858
P 值	0.000	0.319	0.000

表 5 不同预后组的 CT 参数比较 ($\bar{x} \pm s$)

组别	n	BF/ [mL/(100 g·min)]	BV/ (mL/100 g)	MMT/ s
预后良好组	105	24.73 ± 8.62	6.24 ± 1.37	6.33 ± 1.62
预后不良组	31	12.43 ± 4.29	2.68 ± 0.85	3.44 ± 1.13
t 值		7.655	13.690	9.277
P 值		0.000	0.000	0.000

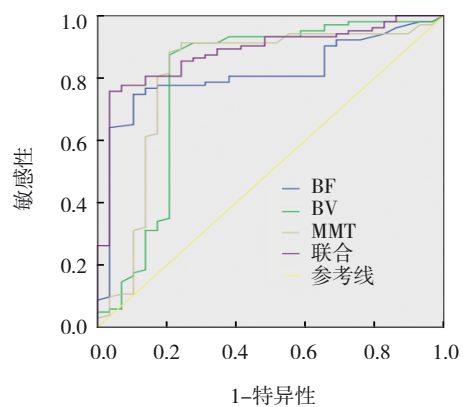


图 1 BF、BV、MMT 及联合预测早期非创伤性股骨头坏死患者预后不良的 ROC 曲线

表 6 BF、BV、MMT 及联合预测早期非创伤性股骨头坏死患者预后不良的效能分析

指标	截断值	约登指数	AUC	95% CI		P 值	敏感性/ %	95% CI		特异性/ %	95% CI	
				下限	上限			下限	上限		下限	上限
BF	18.23 mL/(100 g·min)	0.441	0.810	0.729	0.892	0.000	78.6	0.584	0.831	65.5	0.517	0.792
BV	5.09 mL/100 g	0.541	0.790	0.671	0.910	0.000	74.8	0.556	0.824	79.3	0.621	0.875
MMT	4.95 s	0.634	0.808	0.699	0.917	0.000	80.6	0.704	0.923	82.8	0.650	0.946
联合	-	0.716	0.881	0.816	0.946	0.000	86.5	0.765	0.951	85.1	0.724	1.185

3 讨论

股骨头坏死是常见的骨关节疾病，糖皮质激素药物的使用、凝血功能异常及过量酗酒等因素均易破坏骨关节组织及邻近关节面组织的血液供应，造成股骨头内骨组织缺血，当病情发展至一定程度时甚至导致终身残疾^[1]。因此，早诊断、早治疗在后期治疗方案制订中尤为关键。目前，针对股骨头坏死的诊断多采用影像学检查结合早期临床症状、疾病史进行诊断，但由于该病早期多无明显症状表现，故早期诊断的难度较大。

有研究发现^[12]，CT可清晰显示股骨头的形态、大小、范围及积液、游离骨片等内容，有助于观察早期患者的股骨头坏死钙化病变、微小骨折及骨质结构，从而客观地反映病变的确切范围及程度。MRI可充分利用原子核的自旋运动经射频脉冲生成信号，再经计算机处理后成像，进而定量、定性评估病情^[13]。早期股骨头坏死的血液供应中断，相关骨细胞、骨髓细胞会出现坏死，但由于骨小梁未塌陷且矿物质水平无变化，故会出现MRI显示炎症反应“线样征”而CT无阳性征象的现象^[14]。本研究结果发现，CT与MRI对早期非创伤性股骨头坏死的诊断效能相比无显著差异，可见CT及MRI均可作为早期非创伤性股骨头坏死的诊断方式。但CT诊断无法对骨小梁的密度变化、外形及坏死骨骼与肉芽组织进行显示，难以客观地反映病变部位组织大小、部位及相邻关节是否出现病变，故对疾病早期的诊断存在一定局限性^[15-16]。MRI具有较高的对比度及分辨率，可清楚显示软组织的病变程度及解剖形态，在患者出现骨髓病变时可根据骨髓信号强度的不同对疾病进行诊断。由于股骨头坏死早期的骨髓、骨脂肪等细胞会出现坏死，在早期修复后不会即刻进入骨组织，MRI检查股骨头周围脂肪组织时，通常会以

T₁WI高信号及T₂WI中高信号为主为疾病的诊断提供诸多信息^[17]。在联合诊断时，两种检查方法的优势互补可明显提高诊断效能。

CT灌注拥有长时间及高密度分辨率，通过对局部组织的碘聚集量可获得组织血流灌注量，从而获取关注定量信息^[17-18]。BF、BV及MMT可于毛细血管水平上量化，有助于反映组织微循环血流动力学及组织灌注状态^[19-20]。张明贵等^[21]通过MSCT评估股骨颈骨折后股骨头血流动力学发现，Garden I型、II型、III型患者的CT灌注各指标存在明显差异，且BF、BV、强化峰值及对比剂峰值时间等参数均可作为临床的治疗及预后判断提供参考意见。本次研究结果显示，随访1年后，预后良好组BF、BV大于预后不良组，MMT长于预后不良组，进一步绘制ROC曲线发现，BF、BV、MMT及联合预测早期非创伤性股骨头坏死患者预后不良的AUC分别为0.810、0.790、0.808和0.881，结果提示CT灌注各项参数可能与非创伤性股骨头坏死的预后有关，可为预后的评估提供参考依据。但本研究仍存在样本量过少、随访时间短等不足，且未对MRI参数与预后的关系进行分析，故仍需进一步加大临床样本量来验证。

综上所述，早期非创伤性股骨头坏死的CT表现以骨小梁增粗或骨质硬化、变形、模糊及新月征等为主，CT可有效诊断早期非创伤性股骨头坏死，且CT灌注参数可有效预测患者预后。

参 考 文 献：

- [1] YANG N, WANG H Z, ZHANG W C, et al. Integrated analysis of transcriptome and proteome to explore the genes related to steroid-induced femoral head necrosis[J]. *Exp Cell Res*, 2021, 401(1): 112513.
- [2] HA Y J, PARK E H, KANG E H, et al. SAT0588 prevalence, incidence, and the cardiovascular and cerebrovascular risks of

- nontraumatic avascular necrosis in South Korea[J]. *Ann Rheum Dis*, 2020, 79(Suppl 1): 1253.
- [3] FOTI G, FACCIOLI N, SILVA R, et al. Bone marrow edema around the hip in non-traumatic pain: dual-energy CT vs MRI[J]. *Eur Radiol*, 2020, 30(7): 4098-4106.
- [4] CHEE C G, KIM Y, KANG Y, et al. Performance of a deep learning algorithm in detecting osteonecrosis of the femoral head on digital radiography: a comparison with assessments by radiologists[J]. *AJR Am J Roentgenol*, 2019, 213(1): 155-162.
- [5] SON W, PARK C, JEONG H S, et al. Bone marrow edema in non-traumatic hip: high accuracy of dual-energy CT with water-hydroxyapatite decomposition imaging[J]. *Eur Radiol*, 2020, 30(4): 2191-2198.
- [6] 胡善文, 王磊, 侯小丽, 等. CT、MRI 诊断早期股骨头缺血坏死的效果比较[J]. *实用临床医药杂志*, 2019, 23(7): 40-43.
- [7] 杨鲲, 谭松. 临床采用 CT 与 MRI 诊断股骨头缺血坏死的价值比较[J]. *贵州医药*, 2019, 43(8): 1305-1306.
- [8] NGUYEN J C, BACK S J, BARRERA C A, et al. Developmental dysplasia of the hip: can contrast-enhanced MRI predict the development of avascular necrosis following surgery[J]. *Skeletal Radiol*, 2021, 50(2): 389-397.
- [9] 吴婷, 赵永强, 周涛, 等. 早期股骨头坏死 CT、MRI 表现及其预后危险因素分析[J]. *中国 CT 和 MRI 杂志*, 2020, 18(7): 155-157.
- [10] FROBERG P K, BRAUNSTEIN E M, BUCKWALTER K A. Osteonecrosis, transient osteoporosis, and transient bone marrow edema: current concepts[J]. *Radiol Clin North Am*, 1996, 34(2): 273-291.
- [11] BODANAPALLY U K, SHANMUGANATHAN K, RAMASWAMY M, et al. Iodine-based dual-energy CT of traumatic hemorrhagic contusions: relationship to in-hospital mortality and short-term outcome[J]. *Radiology*, 2019, 292(3): 730-738.
- [12] 左天姿, 陈英敏, 贾秀川, 等. 双能 CT 虚拟去钙技术显示非创伤性股骨头坏死骨髓水肿的研究[J]. *实用放射学杂志*, 2021, 37(4): 624-627.
- [13] BABA S, MOTOMURA G, IKEMURA S, et al. Is bone mineral density lower in the necrotic lesion in pre-collapse osteonecrosis of the femoral head?[J]. *J Orthop Res*, 2020, 38(11): 2434-2442.
- [14] 王毅. 成人股骨头缺血性坏死患者临床症状、CT 与 MRI 影像学表现特点分析[J]. *中国 CT 和 MRI 杂志*, 2021, 19(9): 176-179.
- [15] 薛向东, 李波, 张斌, 等. 螺旋 CT 和磁共振在成人股骨头坏死临床诊断中的应用[J]. *海南医学*, 2019, 30(2): 223-225.
- [16] 张玉婷, 姜永宏. 双能 CT 虚拟去钙技术对股骨头坏死的诊断价值[J]. *放射学实践*, 2020, 35(4): 538-542.
- [17] 魏秋实, 何伟, 洪志楠, 等. 股骨头坏死 MRI 脂肪抑制像软骨下低信号带与软骨下骨折的相关性分析[J]. *中国骨与关节损伤杂志*, 2020, 35(10): 1009-1012.
- [18] PARK S J, KO B S, MOON K H, et al. Prediction value of SPECT/CT in avascular necrosis of femoral head after femoral neck fracture[J]. *Geriatr Orthop Surg Rehabil*, 2019, 10: 2151459319872943.
- [19] HAN Y H, JEONG H J, SOHN M H, et al. Incidence and severity of femoral head avascularity after femoral neck or intertrochanteric fractures on preoperative bone single photon emission computed tomography/computed tomography: preliminary study[J]. *Nucl Med Commun*, 2019, 40(3): 199-205.
- [20] 魏春林, 陈玺, 胡善文. MSCT 扫描 MPR 技术对股骨颈骨折诊断效能及在临床分型中应用价值分析[J]. *中国 CT 和 MRI 杂志*, 2020, 18(8): 161-163.
- [21] 张明贵, 李蔚君, 吴寒松, 等. 多层螺旋 CT 灌注评估股骨颈骨折后股骨头血流动力学[J]. *实用放射学杂志*, 2020, 36(5): 780-783.

(张蕾 编辑)

本文引用格式: 楼志宏, 周静, 袁建南, 等. 早期非创伤性股骨头坏死的 CT 表现及与预后的关系[J]. *中国现代医学杂志*, 2022, 32(11): 38-43.

Cite this article as: LOU Z H, ZHOU J, YUAN J N, et al. CT findings of early non-traumatic osteonecrosis of femoral head and its relationship with prognosis[J]. *China Journal of Modern Medicine*, 2022, 32(11): 38-43.