DOI: 10.3969/j.issn.1005-8982.2025.05.006
文章编号：1005-8982（2025）05-0032-07

实验研究·论著

胶原蛋白海绵联合骨髓浓缩物复合物修复兔颅骨缺损的实验研究*

韩于辉[1]，戚秀霞[2]，汪世民[3]，沈宇青[3]，苏笑笑[3]，郑先雨[1]
（1.安徽医科大学口腔医学院，安徽 合肥 230032；2.安徽医科大学附属口腔医院，安徽 合肥 230032；3.安徽省口腔疾病研究重点实验室，安徽 合肥 230032）

摘要：目的 探讨胶原蛋白海绵联合骨髓浓缩物制备的复合物修复兔颅骨缺损的效果。**方法** 选取12只新西兰兔复制颅骨缺损模型。于兔双侧股骨处抽取骨髓5 mL离心后获取骨髓浓缩物，将其与胶原蛋白海绵混合制备复合物，然后于兔矢状缝两侧，在保留完整硬脑膜的前提下制作4个直径8 mm的全层颅骨缺损孔。实验兔分为4组：空白对照组不植入材料，骨髓浓缩物组植入骨髓浓缩物，胶原组植入胶原蛋白海绵，复合物组植入骨髓浓缩物与胶原蛋白海绵复合物。分别在术后4、8和12周各处死4只新西兰兔，取颅骨缺损标本。行micro-CT扫描、苏木精-伊红（HE）染色及Masson染色观察各个时期各组骨缺损区的成骨情况。**结果** 术后4、8和12周时，micro-CT扫描显示复合组骨缺损区新骨形成面积更大。术后4、8和12周4组骨缺损部位新生骨的骨矿物质密度（BMD）和新生骨体积（BV）/骨总体积（TV）值比较，结果：①不同时间点骨缺损部位新生骨的BMD值和BV/TV值比较，差异有统计学意义（$P<0.05$）；②4组的骨缺损部位新生骨BMD值和BV/TV值比较，差异有统计学意义（$P<0.05$）；③4组BMD值变化趋势比较，差异有统计学意义（$P<0.05$）；4组BV/TV值变化趋势比较，差异无统计学意义（$P>0.05$）。HE染色及Masson染色结果显示，复合物组骨缺损区新生骨形成更早，且新骨成熟程度较其他组高。**结论** 胶原蛋白海绵与骨髓浓缩物制备的复合物能有效加快兔颅骨缺损修复，有明显的促进骨组织生长能力。

关键词： 骨缺损；胶原蛋白海绵；骨髓浓缩物；骨组织工程
中图分类号： R683.5　　**文献标识码：** A

Experimental study on collagen sponge combined with bone marrow concentrate composite for repairing rabbit skull defects*

Han Yu-hui[1], Qi Xiu-xia[2], Wang Shi-min[3], Shen Yu-qing[3], Su Xiao-xiao[3], Zheng Xian-yu[1]
(1. College & Hospital of Stomatology, Hefei, Anhui 230032, China; 2. Anhui Medical University, Hefei, Anhui 230032, China; 3. Key Lab. of Oral Diseases Research of Anhui Province, Hefei, Anhui 230032, China)

Abstract: Objective To investigate the efficacy of a composite material prepared from collagen sponge combined with bone marrow concentrate (BMC) in repairing rabbit skull defects. **Methods** Cranial defect models were established in 12 New Zealand rabbits. Bone marrow (5 mL) was aspirated from the bilateral femurs of the rabbits and centrifuged to obtain BMC, which was then mixed with collagen sponge to form a composite. Four full-

收稿日期：2024-11-19
* 基金项目：安徽省卫生健康科研项目（No：AHWJ2023A20179）；安徽省高等学校省级质量工程项目（No：2023jyxm0241）；安徽医科大学口腔医学院学科建设项目（No：2022xkfyhz08）
[通信作者] 郑先雨，E-mail：zhengxianyu1982@163.com；Tel：13909697363

thickness skull defects (8 mm in diameter) were created on both sides of the sagittal suture while preserving the intact dura mater. The rabbits were divided into four groups: blank control group (no implant), BMC group (BMC only), collagen group (collagen sponge only), and composite group (BMC-collagen composite). Four rabbits were euthanized at 4, 8, and 12 weeks postoperatively, respectively, for skull defect specimen collection. Micro-CT scanning, hematoxylin-eosin (HE) staining, and Masson staining were performed to evaluate osteogenesis. **Results** Micro-CT scans at 4, 8, and 12 weeks postoperatively demonstrated greater new bone formation in the composite group. Comparisons of bone mineral density (BMD) and bone volume/total volume (BV/TV) ratios among the four groups revealed: (1) Significant differences in BMD and BV/TV values across time points ($P < 0.05$); (2) Significant intergroup differences in BMD and BV/TV values ($P < 0.05$); (3) Significant differences in BMD trends among groups ($P < 0.05$), while no significant differences in BV/TV trends ($P > 0.05$). HE and Masson staining showed earlier and more mature new bone formation in the composite group compared to other groups. **Conclusion** The BMC-collagen composite significantly accelerates skull defect repair in rabbits and enhances bone regeneration, demonstrating potent osteogenic potential.

Keywords: bone defect; collagen sponge; bone marrow concentrate; bone tissue engineering

目前临床针对口腔颌面部骨组织缺损的修复和重建，主要依赖于自体骨、同种异体骨及异种骨等替代材料。其中，自体骨因其与拟修复部位具有相似的成分、卓越的组织相容性及快速的成骨能力，长期被视为骨移植领域的金标准[1]。而其缺点也较明显，例如可用性有限、供体部位发病率高和感染风险高等[2]。随着组织工程技术的发展，生物工程材料在修复骨缺损方面发挥着越来越重要的作用。这些材料具有良好的生物相容性、骨传导性、低免疫原性和非传染性等特性，能有效促进骨形成[3]。胶原蛋白是细胞外基质的主要成分，普遍存在人和动物体内[4]。胶原蛋白海绵是由胶原溶液经加工形成，具有优异的生物相容性、可生物降解性及低免疫原性等特性[5]，其多孔结构有利于细胞黏附和生长，并允许细胞外基质合成和生长因子的缓慢释放，促进伤口愈合。骨髓浓缩物是将自体骨髓通过离心分离后获得的有核细胞的浓缩物，含有大量的造血干细胞、骨髓间充质干细胞、内皮祖细胞和生长因子，能够有效促进骨组织愈合[6]。

本研究复制兔的颅骨缺损模型，观察评价胶原蛋白海绵复合骨髓浓缩物对兔颅骨缺损的修复效果，为口腔颌面部骨缺损的临床治疗提供新的思路与基础依据。

1　材料与方法

1.1　实验动物

选取 12 只 6 月龄雄性新西兰白兔，体重 2.2 ~ 2.5 kg，由安徽医科大学实验动物中心饲养，实验动物生产许可证号：SCXK（苏）2024–0007，实验动物使用许可证号：SYXK（皖）2024–011。本研究经安徽医科大学实验动物伦理委员会批准。

1.2　主要试剂及仪器

胶原蛋白海绵（无锡贝迪生物工程股份有限公司），Bio 钛增强膜（黑龙江美斯兰德医疗机构有限公司），舒泰–50（法国维克有限公司），肝素钠（成都海通药业有限公司），青霉素钾（吉林省华牧动物保健品有限公司），苏木精–伊红（HE）染色试剂盒、Masson 染色试剂盒（北京索莱宝生物科技有限公司）。16 号骨髓穿刺针（淄博东艾医疗器械有限公司），取骨环钻、高速低温离心机（德国 Eppendorf 公司），病理切片机（上海徕卡仪器有限公司），正置光学显微镜（日本尼康公司）。

1.3　方法

1.3.1　复合物的制备　将实验动物称重后肌内注射舒泰–50（15 mg/kg）。全身麻醉后使用 16 号骨髓穿刺针于实验兔股骨内侧面刺入骨髓腔，然后采用经过 0.2 mL 肝素钠处理后的 10 mL 注射器抽取骨髓 5 mL，混匀后立即以 3 000 r/min 离心 10 min。离心管内骨髓分为 3 层，中间的黄褐色有核细胞层即为骨髓浓缩物。用注射器抽取骨髓浓缩物（约 1 mL），再将圆柱形（Φ7 mm × 15 mm）的胶原蛋白海绵切成 2 mm 厚的圆形片状，两者混合制备成复合物备用。见图 1。

1.3.2　实验动物模型的复制　在麻醉后的实验兔颅骨顶部矢状缝周围 4 cm × 4 cm 区域行脱毛处理，术区消毒，沿颅中缝作 4 cm 切口，分层剥离皮下组

图1　兔自体骨髓浓缩物的制备

织暴露两侧平坦的顶骨骨面，在保留完整硬脑膜的前提下，使用内径为8 mm的取骨环钻同时用生理盐水冲洗冷却，于颅骨矢状缝两侧制备4个直径8 mm的圆形贯通骨缺损孔[7]（见图2A）。实验兔分为4组：空白对照组不植入材料，骨髓浓缩物组植入骨髓浓缩物（1 mL），胶原组植入胶原蛋白海绵（Φ7 mm×2 mm），复合物组植入骨髓浓缩物（1 mL）与胶原蛋白海绵（Φ7 mm×2 mm）复合物（见图2B）。4组实验兔骨缺损区表面均覆盖Bio钛增强膜，分层对位缝合伤口；术后肌内注射青霉素钾（8万u/kg），连续3 d，1周后拆线。术后4、8和12周时各处死4只实验兔，并取出兔颅骨样本待测。

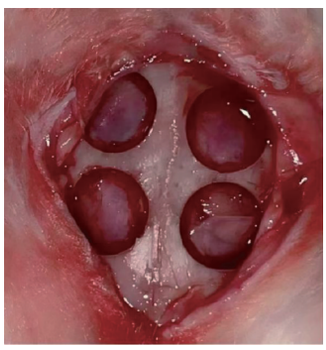

A 兔颅骨缺损模型的制备

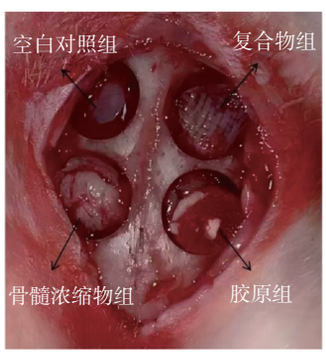

B 各组兔颅骨缺损区植入物

图2　复制颅骨缺损模型并植入材料

1.3.3　micro-CT扫描　4%多聚甲醛溶液固定兔颅骨标本，使用micro-CT扫描（型号：AX 2000，宁波奥影检测科技有限公司），采用AYRecon Auto V3.5软件重建三维图像，VG Studio MAX 3.5软件分析并测定图像中各组骨缺损区域内新生骨的骨矿物质密度（bone mineral density, BMD）和新生骨体积（bone volume, BV）/骨总体积（tissue volume, TV）值。

1.3.4　组织学观察　将已经固定好的兔颅骨标本放入10% EDTA溶剂中浸泡脱钙12 d，然后对标本常规脱水、透明后进行石蜡包埋、切片。行HE染色及Masson染色，在光学显微镜下观察各组兔颅骨缺损区域内新骨生成情况。

1.4　统计学方法

数据分析采用SPSS 23.0统计软件。计量资料以均数±标准差（$\bar{x} \pm s$）表示，比较用重复测量设计的方差分析。$P<0.05$为差异有统计学意义。

2　结果

2.1　实验兔大体情况

术后实验兔生命体征平稳，术区无感染，伤口愈合良好，饮食、活动正常，均存活至取材时间。

2.2　4组实验兔术后4、8和12周micro-CT扫描结果

micro-CT三维重建结果显示：术后4周时，空白对照组兔颅骨缺损区域无明显新骨生成；与空白对照组比较，骨髓浓缩物组和胶原组兔颅骨缺损区边缘可见新生骨形成，且胶原组骨缺损中心区域也可见少量新生骨；与骨髓浓缩物组和胶原组相比，复合物组兔颅骨缺损区边缘和中心均可见新骨形成，且新骨面积更大。术后8周时，空白对照组兔颅骨缺损区边缘可见少许点状新骨生成；与空白对照组相比，骨髓浓缩物组兔颅骨缺损区边缘新生骨逐渐增多，胶原组兔颅骨缺损区边缘新骨增多，中心处新生骨无明显增加；与骨髓浓缩物组和胶原组相比，复合物组兔颅骨缺损区边缘和中心均可见更多新骨形成且面积进一步增大。术后12周时，空白对照组兔颅骨缺损区域新生骨组织增多且与骨缺损边缘融合；与空白对照组相比，骨髓浓缩物组兔颅骨缺损区域边缘新生骨组织面积更大，但中心处仍无明显新骨生成，胶原组兔颅骨缺损区域边缘和中心处的新生骨组织

进一步增多；与骨髓浓缩物组和胶原组相比，复合物组兔颅骨缺损区域边缘和中心处更多新生骨逐渐连接成片。见图3。

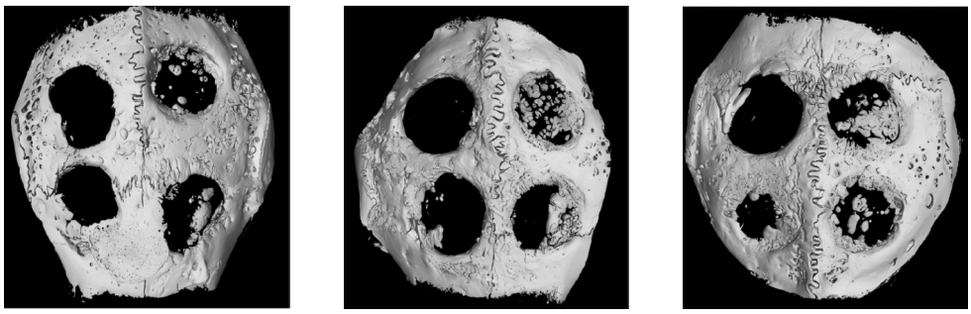

A 4周　　B 8周　　C 12周

左上：空白对照组；左下：骨髓浓缩物组；右上：复合物组；右下：胶原组。

图3　micro-CT扫描兔颅骨缺损区域新骨形成三维重建图像

2.3　4组实验兔术后4、8和12周骨缺损部位新生骨的BMD值和BV/TV值比较

术后4、8和12周4组骨缺损部位新生骨的BMD值和BV/TV值比较，均采用重复测量设计的方差分析，结果：①不同时间点骨缺损部位新生骨的BMD值和BV/TV值比较，差异有统计学意义（F=364.175和57.736，均P=0.000）。②4组的骨缺损部位新生骨BMD值和BV/TV值比较，差异有统计学意义（F=129.704和54.191，均P=0.000）；复合物组骨缺损部位新生骨的BMD值和BV/TV值较高，其促进新骨再生效果较好。③4组BMD值变化趋势比较，差异有统计学意义（F=3.900，P=0.023）；4组BV/TV值变化趋势比较，差异无统计学意义（F=2.213，P=0.077）。见表1。

表1　4组不同时间点骨缺损部位新生骨的BMD值和BV/TV值的比较　（n=12）

组别	BMD			BV/TV		
	术后4周	术后8周	术后12周	术后4周	术后8周	术后12周
空白对照组	47.79 ± 4.62	72.58 ± 4.31	90.81 ± 8.76	7.94 ± 3.44	11.18 ± 3.99	16.53 ± 2.97
骨髓浓缩物组	65.66 ± 7.05	87.68 ± 5.24	117.77 ± 3.68	12.04 ± 3.68	18.65 ± 2.19	25.25 ± 2.09
胶原组	77.26 ± 6.78	94.99 ± 5.04	129.19 ± 8.49	14.07 ± 4.11	25.67 ± 4.82	28.48 ± 6.33
复合物组	89.01 ± 5.06	116.98 ± 4.33	155.08 ± 3.87	27.37 ± 6.22	39.48 ± 4.15	47.71 ± 5.17

2.4　4组实验兔术后4、8和12周骨缺损部位组织学结果

HE染色结果显示，术后4周时，空白对照组兔颅骨缺损区仅有纤维结缔组织生成，稀疏排列；与空白对照组相比，骨髓浓缩物组和胶原组兔颅骨缺损区大量胶原纤维内游离骨细胞开始聚集，有少量新骨形成；与骨髓浓缩物组和胶原组比较，复合物组兔颅骨缺损区见成骨细胞增生活跃，聚集成团，有类骨质及骨小梁样结构组织形成。术后8周时，空白对照组兔颅骨缺损区纤维结缔组织增多；与空白对照组比较，骨髓浓缩物组和胶原组兔颅骨缺损区成骨细胞增生，有类骨质及骨小梁样结构组织形成；与骨髓浓缩物组和胶原组比较，复合组兔颅骨缺损区有大量新骨生成且骨质逐渐成熟，可见骨小梁结构但排列稍紊乱。术后12周时，空白对照组兔颅骨缺损区开始出现少量成骨细胞及类骨质，有细小骨小梁生成；与空白对照组比较，骨髓浓缩物组和胶原组兔颅骨缺损区类骨质增多，骨小梁增多增粗；与骨髓浓缩物组和胶原组相比，复合组兔颅骨缺损区有更多骨小梁形成并相互连接，并可见成熟新生骨中骨细胞有序排列。见图4。

Masson染色结果显示，术后4周时，空白对照组兔颅骨缺损区仅有少量纤维结缔组织；与空白对照组相比，骨髓浓缩物组和胶原组兔颅骨缺损区内有少量蓝染新骨生成；与骨髓浓缩物组和胶

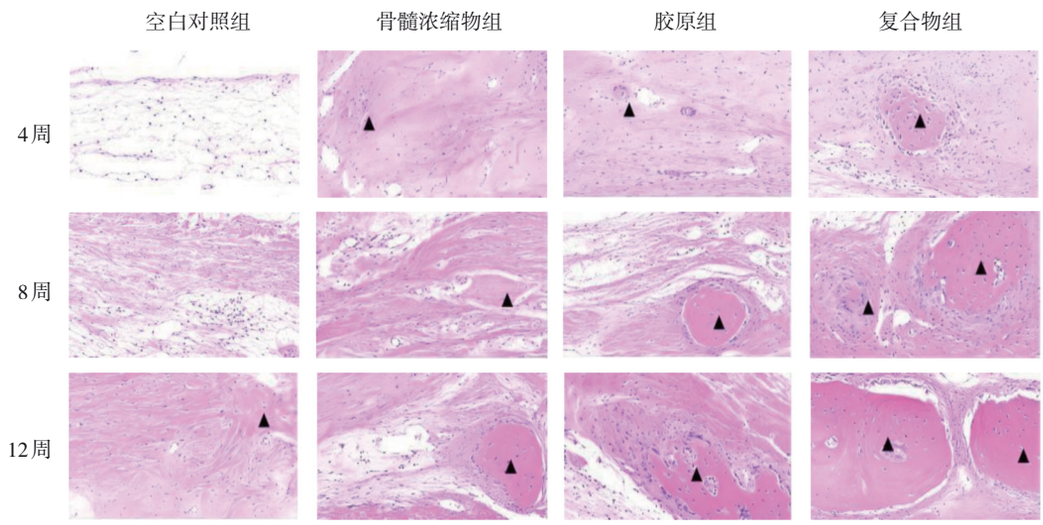

▲ 表示新生骨。

图4 4组实验兔术后4、8和12周HE染色组织学图像 （×20）

原组相比，复合物组兔颅骨缺损区可见蓝染的新生骨形成，并已出现少量夹杂蓝染新骨的红染成熟骨。术后8周时，空白对照组兔颅骨缺损区仍以纤维组织为主夹杂少许蓝染新骨；与空白对照组相比，骨髓浓缩物组和胶原组兔颅骨缺损区蓝染新生骨逐渐增多并开始出现红染成熟骨；与骨髓浓缩物组和胶原组相比，复合物组兔颅骨缺损区可见更多夹杂蓝染新生骨的红染成熟骨。术后12周时，空白对照组兔颅骨缺损区蓝染新生骨增多间杂少许红染成熟骨；与空白对照组比较，骨髓浓缩物组和胶原组兔颅骨缺损区新生骨中红染成熟骨面积进一步扩大；与骨髓浓缩物组和胶原组相比，复合物组兔颅骨缺损区可见大片红染成熟骨，其间夹杂少量蓝染新生骨。见图5。

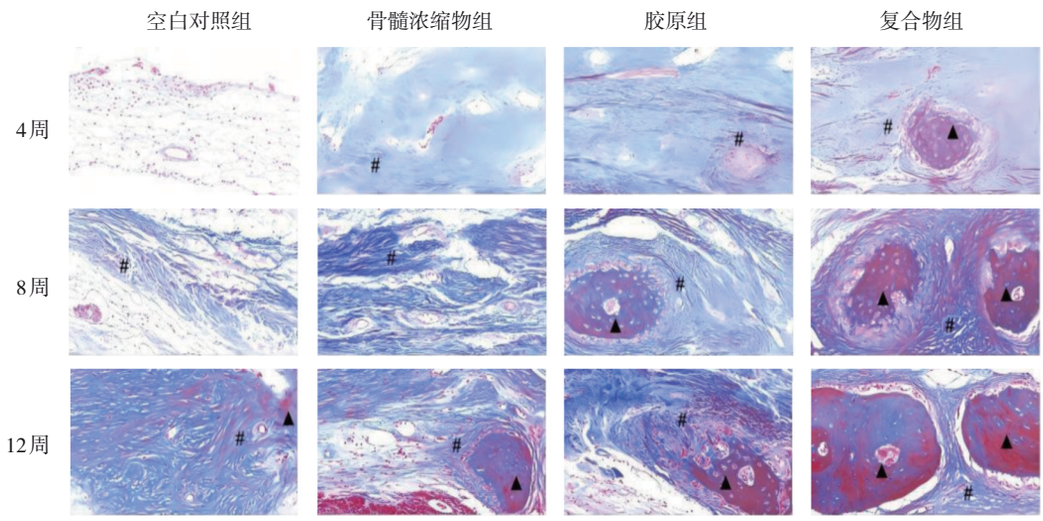

表示新生骨；▲ 表示成熟骨。

图5 4组实验兔术后4、8和12周Masson染色组织学图像 （×20）

3 讨论

研究颅颌面部骨缺损的动物模型中最常用的是兔颅骨缺损模型[8]。本研究选择新西兰兔作为实验动物是因为兔颅骨与颌骨的组织发育具有同源性，而颅骨手术视野清晰、操作方便，可重复性好，组织样本易制取，且新西兰兔可以提供相对足够的骨髓制作骨髓浓缩物。SCHLUND等[9]构建了

直径为 10 mm 的兔颅骨缺损模型来探讨替代生物材料的体内特性。本研究考虑到个体间差异、实验时长和研究目的等因素，采用 8 mm 颅骨缺损模型[10]。

近年来，口腔颌面部骨缺损修复的研究重点是寻找成骨性能更佳的骨替代材料。骨组织工程的目标是设计可以放置在骨缺损中的材料，并促进再生过程以替换为自身的组织[11]。单一材料的成骨性能有限，通过结合生物材料支架、干细胞和生长因子制备的复合材料可以有效改善这一缺点。生物活性支架可以模拟细胞外基质的三维结构，为细胞黏附、增殖和分化创造有利的微环境[12]。支架可以由生物相容性材料制成，例如生物陶瓷或聚合物，这些材料会随着时间的推移逐渐降解，从而形成新的骨组织[13]。研究显示，胶原蛋白海绵具有相当规则和均匀的高度多孔结构，孔隙率为 97.52%，孔径平均为（244.69 ± 80.01）μm[14]，并且拥有良好的生物相容性、可降解性及低免疫原性等许多优良的生物学特性[15]。本研究 micro-CT 分析结果显示，术后 4、8 和 12 周时，胶原组及复合物组均可观察到骨缺损中心区域有新骨生成，而空白对照组仅观察到从骨缺损边缘向中央方向开始形成新生骨组织，骨缺损中央未见新生骨组织。这证明本研究采用的胶原蛋白海绵达到了组织工程支架的要求，有助于细胞及血管向支架内部生长，促进骨缺损中心区域成骨。

干细胞是骨组织工程的研究基础，包括间充质干细胞或诱导多能干细胞，具有自我更新和分化为各种骨细胞谱系的潜力[7,16]。多种干细胞的联合应用可进一步提高干细胞治疗的效果[17]。骨髓浓缩物是通过离心技术从自体骨髓中提取的富含多种干细胞成分的生物活性制剂，主要包括骨髓间充质干细胞、造血干细胞、单核细胞、血小板等[18]，还含有各种生长因子，如血管内皮生长因子和骨形态发生蛋白-2 等[19]，可以增强细胞存活，增加间充质干细胞募集和骨形成[20]。这些细胞成分具有自我更新、多向分化和免疫调节等生物学特性，能够诱导分化为成骨细胞、软骨细胞等骨组织细胞，从而参与骨组织的修复和再生[21]。本研究 Masson 染色结果显示，术后 8 周时，骨髓浓缩物组可见蓝染新骨开始在骨缺损区域形成，术后 12 周，可见骨缺损区域有更多夹杂红染成熟骨的蓝染新生骨。这表明本研究采用的未在体外进行培养处理的骨髓浓缩物也可以促进新生骨组织形成，加速骨缺损的修复。

骨组织再生主要通过骨传导和骨诱导两种方式来完成。胶原蛋白海绵的互连多孔结构允许细胞渗透到支架中以实现均匀分布，可以促进营养物质的扩散和代谢产物的去除，并且有助于生长因子的储存和持续释放，从而促进细胞增殖[22-23]。本研究使用的胶原蛋白海绵与骨髓浓缩物的复合材料，两者相辅相成。胶原蛋白海绵有利于骨髓浓缩物中骨髓间充质干细胞黏附、增殖和迁移，并促进其向成骨细胞分化；骨髓浓缩物内大量的干细胞提高了复合物的骨诱导能力，使得新生骨组织的形成速度加快。此外，充足的血管生成在骨骼发育和修复中起着关键作用[24]。胶原蛋白具有良好的细胞和组织相容性，有助于血管内皮细胞分化，在促进血管生成方面能够发挥重要的作用[25]。骨髓浓缩物中相关的干细胞和生长因子，在新血管生成中发挥作用，并可能提高骨骼愈合的疗效[26]。本研究 micro-CT 结果显示，术后 4、8 和 12 周时，骨髓浓缩物组与胶原组的 BMD 值和 BV/TV 值无差异，但两组明显低于复合物组。HE 染色和 Masson 染色结果也证实，术后 4、8 和 12 周时，与空白对照组相比，骨髓浓缩物组和胶原组有新生骨形成，而复合物组成骨效果更加显著。这说明胶原蛋白海绵与骨髓浓缩物的复合材料对成骨有明显的促进作用，且成骨能力优于单独骨髓浓缩物和单独胶原蛋白海绵。

综上所述，胶原蛋白海绵与骨髓浓缩物联合应用能共同发挥作用，有效促进兔颅骨缺损的修复，有望成为一种新的口腔颌面部骨缺损修复材料。本研究为未来的临床应用提供了理论和实验依据，但仅对胶原蛋白海绵与骨髓浓缩物的复合物的修复效果进行了影像学和组织学层面的分析，还需要进一步研究其具体的修复机制。

参 考 文 献：

[1] FAN L, REN Y R, EMMERT S, et al. The use of collagen-based materials in bone tissue engineering[J]. Int J Mol Sci, 2023, 24(4): 3744.

[2] ROOHANI I, YEO G C, MITHIEUX S M, et al. Emerging concepts in bone repair and the premise of soft materials[J]. Curr Opin Biotechnol, 2022, 74: 220-229.

[3] WEI S, MA J X, XU L, et al. Biodegradable materials for bone defect repair[J]. Mil Med Res, 2020, 7(1): 54.

[4] OOSTERLAKEN B M, VENA M P, de WITH G. *In vitro* mineralization of collagen[J]. Adv Mater, 2023, 35(31): e2305203.

[5] ZHANG B Y, XU P, LUO Q, et al. Proliferation and tenogenic differentiation of bone marrow mesenchymal stem cells in a porous collagen sponge scaffold[J]. World J Stem Cells, 2021, 13(1): 115-127.

[6] SHABAAN A A, SALAHUDDIN A, ABOULMAGD I, et al. Alveolar cleft reconstruction using bone marrow aspirate concentrate and iliac cancellous bone: a 12-month randomized clinical study[J]. Clin Oral Investig, 2023, 27(11): 6667-6675.

[7] 王宏, 范海霞, WU T H, 等. 3D打印羟基磷灰石-明胶支架联合BMSCs和HUVECs修复兔颅骨缺损的组织学评价[J]. 中国现代医学杂志, 2020, 30(22): 1-6.

[8] 田彬, 江青松, 张振庭. EPL/PCL/HA复合支架修复兔颅骨骨缺损的实验研究[J]. 口腔颌面修复学杂志, 2021, 22(4): 246-250.

[9] SCHLUND M, DEPEYRE A, KOTAGUDDA RANGANATH S, et al. Rabbit calvarial and mandibular critical-sized bone defects as an experimental model for the evaluation of craniofacial bone tissue regeneration[J]. J Stomatol Oral Maxillofac Surg, 2022, 123(6): 601-609.

[10] 黄莹, 马福娟, AL-AROOMI M A, 等. 珍珠层粉复合富血小板纤维蛋白对颅骨缺损模型兔的修复作用[J]. 吉林大学学报(医学版), 2021, 47(5): 1162-1170.

[11] TAJVAR S, HADJIZADEH A, SAMANDARI S S. Scaffold degradation in bone tissue engineering: an overview[J]. Int Biodeterior Biodegradation, 2023, 180: 105599.

[12] KANG M, LEE C S, LEE M. Bioactive scaffolds integrated with liposomal or extracellular vesicles for bone regeneration[J]. Bioengineering (Basel), 2021, 8(10): 137.

[13] KAMBOJ N, RESSLER A, HUSSAINOVA I. Bioactive ceramic scaffolds for bone tissue engineering by powder bed selective laser processing: a review[J]. Materials (Basel), 2021, 14(18): 5338.

[14] D'AMICO E, PIERFELICE T V, LEPORE S, et al. Hemostatic collagen sponge with high porosity promotes the proliferation and adhesion of fibroblasts and osteoblasts[J]. Int J Mol Sci, 2023, 24(9): 7749.

[15] 刘超远, 高田芳, 黄伟. 胶原蛋白海绵的制备及安全性评价[J]. 中国组织工程研究, 2022, 26(22): 3460-3466.

[16] TSIKLIN I L, SHABUNIN A V, KOLSANOV A V, et al. *In vivo* bone tissue engineering strategies: advances and prospects[J]. Polymers (Basel), 2022, 14(15): 3222.

[17] 曹志威, 邵国, 赵志军, 等. 干细胞在颅骨缺损修补中的应用及研究进展[J]. 实用医学杂志, 2022, 38(3): 380-384.

[18] LEUCHT P, MEHTA D. Technology behind cell therapy augmentation of fracture healing: concentrated bone marrow aspirate[J]. J Am Acad Orthop Surg, 2024, 32(10): e476-e481.

[19] SUGAYA H, YOSHIOKA T, KATO T, et al. Comparative analysis of cellular and growth factor composition in bone marrow aspirate concentrate and platelet-rich plasma[J]. Bone Marrow Res, 2018, 2018: 1549826.

[20] 伋琳, 宋梓维, 曾富海, 等. 生长因子控制释放对骨再生影响的研究进展[J]. 中国修复重建外科杂志, 2019, 33(6): 750-755.

[21] 崔婷婷, 邱泽文, 邵阳, 等. 异种牙本质颗粒复合骨髓浓缩物在上颌窦提升中的成骨效应[J]. 中国组织工程研究, 2018, 22(30): 4806-4811.

[22] WEI B, WANG C, YAN C, et al. Osteoprotegerin/bone morphogenetic protein 2 combining with collagen sponges on tendon-bone healing in rabbits[J]. J Bone Miner Metab, 2020, 38(4): 432-441.

[23] ZHENG J, XIE Y, YOSHITOMI T, et al. Stepwise proliferation and chondrogenic differentiation of mesenchymal stem cells in collagen sponges under different microenvironments[J]. Int J Mol Sci, 2022, 23(12): 6406.

[24] XUE N N, DING X F, HUANG R Z, et al. Bone tissue engineering in the treatment of bone defects[J]. Pharmaceuticals (Basel), 2022, 15(7): 879.

[25] GROGER A, MEGAS I F, NOAH E M, et al. Proliferation of endothelial cells (HUVEC) on specific-modified collagen sponges loaded with different growth factors[J]. Int J Artif Organs, 2021, 44(11): 880-886.

[26] GIANAKOS A, NI A, ZAMBRANA L, et al. Bone marrow aspirate concentrate in animal long bone healing: an analysis of basic science evidence[J]. J Orthop Trauma, 2016, 30(1): 1-9.

（张蕾 编辑）

本文引用格式：韩于辉, 戚秀霞, 汪世民, 等. 胶原蛋白海绵联合骨髓浓缩物复合物修复兔颅骨缺损的实验研究[J]. 中国现代医学杂志, 2025, 35(5): 32-38.

Cite this article as: HAN Y H, QI X X, WANG S M, et al. Experimental study on collagen sponge combined with bone marrow concentrate composite for repairing rabbit skull defects[J]. China Journal of Modern Medicine, 2025, 35(5): 32-38.