DOI: 10.3969/j.issn.1005-8982.2026.22.015
文章编号：1005-8982（2026）22-0106-08

临床研究·论著

双能量CT联合血清CRP、IL-6在急性痛风性关节炎诊断中的应用价值*

李民慧[1]，张伟[1]，胡晰杨[2]，张云娜[1]，沈苓苓[1]，宋莎莎[1]，张健[1]
（1.河北省沧州中西医结合医院 医学影像科，河北 沧州 061001；2.沧州市中心医院 放射科，河北 沧州 061001）

摘要：目的 探究双能量CT（DECT）联合血清C反应蛋白（CRP）、白细胞介素-6（IL-6）在诊断急性痛风性关节炎方面的价值。**方法** 采用倾向性匹配评分法，回顾性选取2022年1月—2026年3月河北省沧州中西医结合医院予以针对性治疗的283例疑似痛风性关节炎患者。根据急性痛风性关节炎诊断标准将患者分为两组，其中痛风性关节炎患者154例作为研究组，非痛风性关节炎患者129例作为对照组。两组患者均进行DECT检查，DECT影像由2名高年资影像科医师在不知晓临床诊断的情况下独立判读，且核对一致性（Kappa值>0.80）。检测两组患者血清CRP、IL-6水平，比较两组患者的一般资料、DECT影像学特征及痛风组不同DECT影像学特征患者血清的CRP及IL-6水平。**结果** 痛风组CRP、IL-6水平均高于非痛风组（P <0.05）。两组患者性别构成、年龄、体质量指数、病程、并发症、吸烟史、饮酒史比较，差异均无统计学意义（P >0.05）。痛风组尿酸盐结晶、痛风结节、关节积液、滑膜增厚、骨质破坏及关节肿胀率均高于非痛风组（P <0.05）。多因素逐步Logistic回归分析结果显示：CRP[$\hat{O}$R=1.476（95% CI：1.282，1.699）]、IL-6[$\hat{O}$R=1.157（95% CI：1.088，1.231）]、尿酸盐结晶[$\hat{O}$R=3.022（95% CI：1.379，6.622）]、痛风结节[$\hat{O}$R=3.332（95% CI：1.410，7.871）]、关节积液[$\hat{O}$R=2.342（95% CI：1.013，5.415）]、滑膜增厚[$\hat{O}$R=3.029（95% CI：1.294，7.092）]、骨质破坏[$\hat{O}$R=2.737（95% CI：1.169，6.412）]、关节肿胀[$\hat{O}$R=3.415（95% CI：1.504，7.753）]均为关节炎患者发生急性痛风的独立危险因素（P <0.05）。尿酸盐结晶、痛风结节、关节积液、滑膜增厚、骨质破坏及关节肿胀患者血清CRP、IL-6水平均高于非尿酸盐结晶、非痛风结节、非关节积液、非滑膜增厚、非骨质破坏及非关节肿胀患者（P <0.05）。受试者工作特征曲线分析结果显示，各指标联合诊断的曲线下面积最高，为0.938（95% CI：0.909，0.966），敏感性和特异性也最高，分别为90.9%（95% CI：0.849，0.948）、86.0%（95% CI：0.786，0.913）。**结论** 痛风组患者血清CRP、IL-6水平均明显更高，且出现痛风结节、关节积液、尿酸盐结晶、骨质破坏、滑膜增厚及关节肿胀的患者也更多；DECT联合血清CRP、IL-6水平对急性痛风性关节炎具有较高的诊断价值。

关键词： 急性痛风性关节炎；双能量CT；C反应蛋白；白细胞介素-6；诊断
中图分类号： R589.7　　**文献标识码：** A

The diagnostic value of dual-energy CT combined with serum CRP and IL-6 in acute gouty arthritis*

Li Min-hui[1], Zhang Wei[1], Hu Xi-yang[2], Zhang Yun-na[1], Shen Ling-ling[1], Song Sha-sha[1], Zhang Jian[1]
(1. Department of Medical Imaging, Cangzhou Hospital of Integrated Traditional Chinese and Western Medicine in Hebei Province, Cangzhou, Hebei 061001, China; 2. Department of Radiology, Cangzhou Central Hospital, Cangzhou, Hebei 061001, China)

Abstract: Objective To investigate the diagnostic value of dual-energy CT (DECT) combined with serum

收稿日期：2026-06-02
* 基金项目：河北省医学科学研究课题计划（20240871）
[通信作者] 张伟，E-mail：173035588@qq.com

C-reactive protein (CRP) and interleukin-6 (IL-6) in acute gouty arthritis. **Methods** A total of 283 patients with suspected gouty arthritis who received targeted treatment at Cangzhou Hospital of Integrated Traditional Chinese and Western Medicine of Hebei Province from January 2022 to March 2026 were selected using the propensity score matching method for retrospective analysis. According to the he diagnostic criteria for gouty arthritis, the patients were divided into two groups: 154 patients with gouty arthritis as the study group (n = 154) and 129 patients with non-gouty arthritis as the control group (n = 129). All patients underwent DECT examination, and serum levels of CRP and IL-6 were measured. The general data, DECT imaging features, and serum CRP and IL-6 levels in patients with different DECT imaging features in the gouty arthritis group were compared between the two groups. DECT images were independently interpreted by two senior radiologists blinded to clinical diagnoses, with consistency assessed (Kappa value > 0.80). **Results** Gender composition, age, body mass index (BMI), disease duration, prevalence of hypertension, prevalence of diabetes, smoking history, and drinking history showed no statistically significant differences between the gout group and the non-gout group (P > 0.05). The differences in serum CRP and IL-6 levels between the two groups were statistically significant (P < 0.05), with the gout group exhibiting higher levels of both CRP and IL-6. The comparison of DECT imaging features between the gout and non-gout groups revealed statistically significant differences (P < 0.05); the number of patients presenting with urate crystals, gouty tophi, joint effusion, synovial thickening, bone erosion, and joint swelling was significantly higher in the gout group than in the non-gout group (P < 0.05). Multivariate stepwise logistic regression analysis showed that CRP [$\hat{OR}$ = 1.476 (95% CI: 1.282, 1.699)], IL-6 [$\hat{OR}$ = 1.157 (95% CI: 1.088, 1.231)], urate crystals [$\hat{OR}$ = 3.022 (95% CI: 1.379, 6.622)], gouty tophi [$\hat{OR}$ = 3.332 (95% CI: 1.410, 7.871)], joint effusion [$\hat{OR}$ = 2.342 (95% CI: 1.013, 5.415)], synovial thickening [$\hat{OR}$ = 3.029 (95% CI: 1.294, 7.092)], bone erosion [$\hat{OR}$ = 2.737 (95% CI: 1.169, 6.412)], and joint swelling [$\hat{OR}$ = 3.415 (95% CI: 1.504, 7.753)] were independent risk factors for acute gout in patients with arthritis (all P < 0.05). Significant differences in serum CRP levels were observed between patients with and without urate crystals, gouty tophi, joint effusion, synovial thickening, bone erosion, or joint swelling (P < 0.05); patients presenting with these imaging features had higher serum CRP levels. Similarly, serum IL-6 levels also showed statistically significant differences between patients with and without these aforementioned features (P < 0.05); patients with urate crystals, gouty tophi, joint effusion, synovial thickening, bone erosion, and joint swelling had higher serum IL-6 levels. ROC curve analysis showed that the combined model had the largest area under the curve of 0.938 (95% CI: 0.909, 0.966), with the highest sensitivity and specificity of 90.9% (95% CI: 0.849, 0.948) and 86.0% (95% CI: 0.786, 0.913), respectively. **Conclusion** The gout group exhibited significantly higher serum levels of CRP and IL-6, with a greater prevalence of urate crystal deposition, tophi, joint effusion, synovial thickening, bone erosion, and joint swelling. DECT combined with serum CRP and IL-6 levels demonstrates high diagnostic value for acute gouty arthritis.

Keywords: acute gouty arthritis; dual-energy CT; C-reactive protein; interleukin-6; diagnosis

急性痛风性关节炎发作时容易出现关节红肿热痛，其临床表现与类风湿关节炎、化脓性关节炎等极为相似，极易引起误诊或漏诊[1]。血清C反应蛋白（C-reactive protein, CRP）和白细胞介素-6（Interleukin-6, IL-6）作为经典的炎症标志物，在急性痛风发作期显著升高，能有效反映机体的急性炎症状态；然而这两种指标缺乏组织特异性，无法作为确诊痛风的独立依据[2-3]。双能量CT（dual-energy computed tomography, DECT）作为一种先进的影像学技术，能够通过物质分离算法直接可视化尿酸盐结晶的沉积[4]。除了对尿酸盐结晶精准识别外，DECT还可以清晰评估关节积液、痛风结节、滑膜增厚、骨质破坏及软组织肿胀等关节病理改变，为痛风提供了高特异性的形态学证据[5-6]。然而单纯的影像学检查难以全面反映患者当下的全身急性炎症负荷；因此本研究旨在探讨DECT形态学评估联合血清CRP、IL-6在急性痛风性关节炎中的诊断价值，以期为临床早期精准诊疗提供依据。现报道如下。

1　资料与方法

1.1　一般资料

采用倾向性匹配评分法选取2022年1月—2026年3月河北省沧州中西医结合医院予以针对性治疗的283例疑似痛风性关节炎患者。根据《中国

高尿酸血症与痛风诊疗指南（2019）》[7]中急性痛风性关节炎的诊断标准分为两组，其中痛风性关节炎患者 154 例为痛风组，非痛风性关节炎患者 129 例为非痛风组。纳入标准：①首次就诊治疗；②临床资料完整。排除标准：①合并恶性肿瘤；②类风湿性关节炎；③关节外伤或存在既往关节手术史；④精神障碍或无法沟通；⑤血液或免疫系统疾病；⑥其他类型的关节炎，如银屑病关节炎、反应性关节炎等。本研究经医院医学伦理委员会批准（CZX2023066）。

1.2　方法

1.2.1　血清 CRP、IL-6 检测　采集两组患者空腹肘静脉血 5 mL，离心后收集上清液。采用免疫比浊法测定血清 CRP 浓度，使用由北京利德曼公司提供的试剂盒（京械注准 20162400190）；配套 7180 型全自动生化分析仪（日本日立公司）完成检测。采用酶联免疫吸附试验测定血清 IL-6 浓度，试剂盒由贝克曼公司提供（货号 A59012）；检测仪器为 Access 2 全自动免疫分析仪（美国贝克曼库尔特公司）。检测过程中严格进行质量控制：每批次均包含高低 2 个水平的质控品，质控结果在允许范围内方可报告结果。根据医院检验科参考区间，CRP 的正常参考范围为<10 mg/L，IL-6 的正常参考范围为<7 pg/mL。

1.2.2　DECT 扫描及图像判读　用双源 64 排 128 层 CT 设备（SOMATOM Definition Flash 型，德国西门子公司）开展 DECT 扫描，参数如下：管电流设定在 65 ~ 234 mAs；其中，A 球管所施加的电压值为 140 kV，而 B 球管的电压则调整为 80 kV。图像重建所采用的矩阵规格为 512 × 512，螺距参数设定为 0.7，同时，重建层间距与每一层的厚度均统一为 0.75 mm。采集完毕后，所获得的原始图像数据被传输至后处理工作站，随后启动名为 Dual-Energy GOUT 的专业分析软件予以后续处理。该软件具备自动识别尿酸盐成分的功能，并能够在图像上将其标记为绿色。借助这一分析工具，操作者可以系统性地评估多种与痛风相关的病变表现，包括尿酸盐结晶的沉积分布情况、痛风结节的形成状况、关节腔内的积液征象、骨质结构的破坏程度，以及周围软组织是否存在肿胀等异常改变。

1.2.3　DECT 影像判读采用盲法　由 2 名高年资影像科医师（副主任医师及以上职称）在不知晓患者临床诊断及实验室检查结果的前提下独立阅片，意见不一致时协商达成一致，并计算 Kappa 值评估一致性（本研究中 Kappa 值为 0.85，表明一致性良好）。尿酸盐结晶阳性判断标准具体为：在关节腔、滑膜、软骨或关节周围软组织内出现明确、可重复的绿色标记区域，且该绿色标记需与解剖位置对应，排除血管钙化、骨岛等伪影干扰。依据 DECT 的阳性判断标准，若在关节腔内或其邻近的软组织区域出现尿酸盐结晶的沉积，则在对应的 DECT 图像上观察到清晰且明确的绿色标记区域，以此作为判定阳性的依据。见图 1。

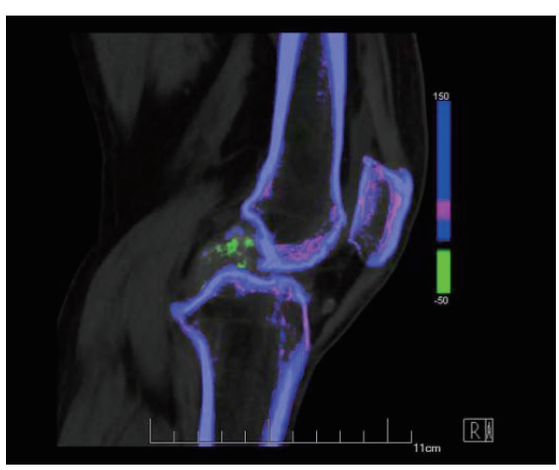

扫描可见膝关节后交叉韧带绿色伪彩影，后证实为尿酸盐沉积。

图 1　双能量 CT 图

1.3　观察指标

①两组患者一般资料比较，包括性别、年龄、体质量指数、病程等。②两组患者 DECT 影像学特征比较，包括关节积液、痛风结节、尿酸盐结晶、滑膜增厚、骨质破坏及关节肿胀。③痛风组不同 DECT 影像学特征患者血清 CRP、IL-6 水平比较。

1.4　统计学方法

数据分析采用 SPSS 25.0 统计软件。计量资料以均数 ± 标准差（$\bar{x} \pm s$）表示，比较用 t 检验；计数资料以构成比或率（%）表示，比较用 χ^2 检验；采用多因素逐步 Logistic 回归模型分析关节炎患者出现急性痛风的危险因素；绘制受试者工作特征（receiver operating characteristic，ROC）曲线。$P < 0.05$ 为差异有统计学意义。

2　结果

2.1　两组患者一般资料比较

两组患者CRP、IL-6水平比较，经 t 检验，差异均有统计学意义（P <0.05），痛风组CRP、IL-6水平均高于非痛风组（P <0.05）。两组患者性别构成、年龄、体质量指数、病程、并发症、吸烟史、饮酒史比较，经 χ^2/t 检验，差异均无统计学意义（P >0.05）。见表1。

表1　两组患者一般资料比较

组别	n	男/女/例	年龄/(岁，$\bar{x}\pm s$)	体质量指数/(kg/m^2，$\bar{x}\pm s$)	病程/(年，$\bar{x}\pm s$)
痛风组	154	95/59	55.31 ± 4.70	22.53 ± 4.25	3.33 ± 0.68
非痛风组	129	73/56	56.04 ± 5.12	22.27 ± 4.11	3.25 ± 0.70
χ^2/t 值		0.757	1.249	0.520	0.973
P 值		0.384	0.213	0.603	0.332

组别	并发症/例				吸烟史/例	饮酒史/例	CRP/(mg/L，$\bar{x}\pm s$)	IL-6/(pg/mL，$\bar{x}\pm s$)
	高血压	高脂血症	冠心病	糖尿病				
痛风组	49	41	46	55	72	86	22.06 ± 3.63	48.80 ± 7.28
非痛风组	37	32	35	43	59	70	18.58 ± 3.53	44.12 ± 6.91
χ^2/t 值	0.326	0.121	0.258	0.176	0.029	0.071	9.179	5.512
P 值	0.568	0.728	0.612	0.675	0.864	0.790	0.000	0.000

2.2　两组患者DECT影像学特征比较

两组患者尿酸盐结晶、痛风结节、关节积液、滑膜增厚、骨质破坏及关节肿胀率比较，经 χ^2 检验，差异均有统计学意义（P <0.05），痛风组尿酸盐结晶、痛风结节、关节积液、滑膜增厚、骨质破坏及关节肿胀率均高于非痛风组（P <0.05）。见表2和图2～4。

2.3　影响关节炎患者发生急性痛风的多因素逐步Logistic回归分析

以患者发生急性痛风为因变量（非痛风组=0，痛风组=1），以CRP（连续变量）、IL-6（连续变量）、尿酸盐结晶（否=0，是=1）、痛风结节（否=0，是=1）、关节积液（否=0，是=1）、滑膜增厚

表2　两组患者DECT影像学特征比较　例(%)

组别	n	尿酸盐结晶	痛风结节	关节积液	滑膜增厚	骨质破坏	关节肿胀
痛风组	154	119(77.27)	97(62.99)	88(57.14)	90(58.44)	79(51.30)	113(73.38)
非痛风组	129	56(43.41)	28(21.71)	33(25.58)	24(18.60)	27(20.93)	35(27.13)
χ^2 值		34.108	48.511	28.570	46.310	27.635	60.177
P 值		0.000	0.000	0.000	0.000	0.000	0.000

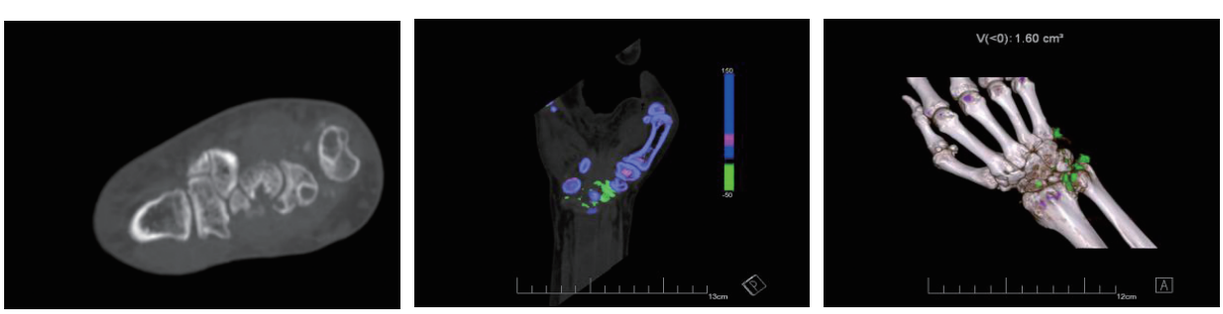

A　　B　　C

男性患者，68岁，右腕关节痛风性关节炎，病程40年，可见绿色伪彩影。

A：右腕关节轴位图；B：右腕关节DECT伪彩图；C：右腕关节虚拟现实伪彩图。

图2　右腕痛风性关节炎DECT图

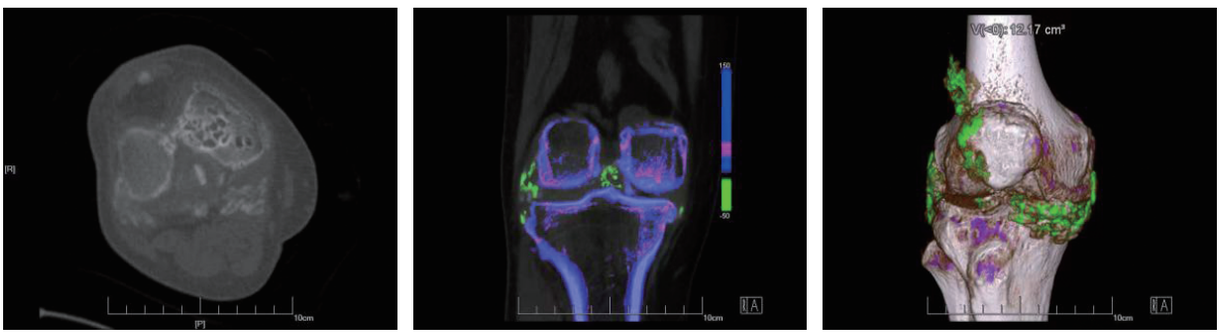

A　　B　　C

男性患者，62 岁，右膝关节痛风性关节炎，病程 10 年，可见绿色伪彩影。

A：右膝关节轴位图；B：右膝关节 DECT 伪彩图；C：右膝关节虚拟现实伪彩图。

图 3　右膝关节痛风性关节炎 DECT 图

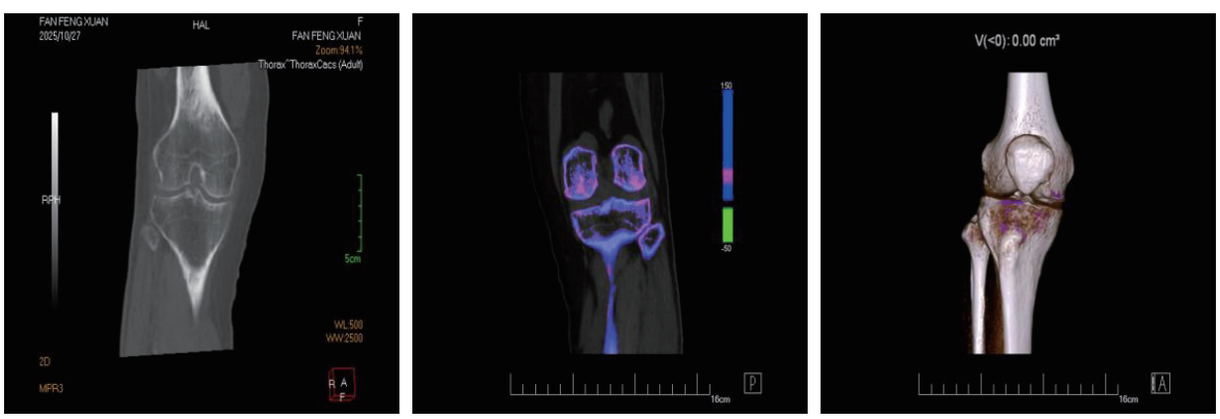

A　　B　　C

男性患者，59 岁，右膝关节骨性关节炎，病程 5 年，未见绿色伪彩影。

A：膝关节冠状位重建图；B：膝关节 DECT 伪彩图；C：膝关节虚拟现实伪彩图。

图 4　右膝关节骨性关节炎 DECT 图

（否=0，是=1）、骨质破坏（否=0，是=1）、关节肿胀（否=0，是=1）作为自变量，进行多因素逐步 Logistic 回归分析（引入标准 0.05，排除标准 0.10），结果显示：CRP[$\hat{O}$R=1.476（95% CI：1.282，1.699）]、IL-6[$\hat{O}$R=1.157（95% CI：1.088，1.231）]、尿酸盐结晶[$\hat{O}$R=3.022（95% CI：1.379，6.622）]、痛风结节[$\hat{O}$R=3.332（95% CI：1.410，7.871）]、关节积液[$\hat{O}$R=2.342（95% CI：1.013，5.415）]、滑膜增厚[$\hat{O}$R=3.029（95% CI：1.294，7.092）]、骨质破坏[$\hat{O}$R=2.737（95% CI：1.169，6.412）]、关节肿胀[$\hat{O}$R=3.415（95% CI：1.504，7.753）]均为关节炎患者发生急性痛风的独立危险因素（P<0.05）。见表 3。

2.4　痛风组不同 DECT 影像学特征患者的血清 CRP、IL-6 水平比较

是否尿酸盐结晶、是否痛风结节、是否关节积液、是否滑膜增厚、是否骨质破坏、是否关节肿胀患者的血清 CRP、IL-6 水平比较，经 t 检验，差异均有统计学意义（P<0.05）；尿酸盐结晶、痛风结节、关节积液、滑膜增厚、骨质破坏及关节肿胀患者血清 CRP、IL-6 水平均高于非尿酸盐结晶、非痛风结节、非关节积液、非滑膜增厚、非骨质破坏及非关节肿胀患者（P<0.05）。见表 4。

2.5　DECT 影像学特征、CRP、IL-6 及联合对痛风性关节炎的诊断价值

将尿酸盐结晶、痛风结节、关节积液、滑膜增厚、骨质破坏、关节肿胀、CRP 及 IL-6 作为自变量纳入 Logistic 回归模型，得到联合检测概率 logit（P）=1.106×尿酸盐结晶+1.203×痛风结节+0.851×关节积液+1.108×滑膜增厚+1.007×骨质破坏+1.228×关节肿胀+0.389×CRP+0.146×IL-6。经 ROC 曲线分析，各指标联合诊断的曲线下面积（area under the curve，AUC）最高，

为 0.938（95% CI：0.909，0.966），敏感性和特异性也最高，分别为 90.9%（95% CI：0.849，0.948）、86.0%（95% CI：0.786，0.913）。见表 5 和图 5。

表 3　影响关节炎患者发生急性痛风的多因素逐步 Logistic 回归分析参数

自变量	b	S_b	Wald χ^2 值	P 值	$\hat{OR}$ 值	95% CI	
						下限	上限
CRP	0.389	0.072	29.300	0.000	1.476	1.282	1.699
IL-6	0.146	0.031	21.673	0.000	1.157	1.088	1.231
尿酸盐结晶	1.106	0.400	7.631	0.006	3.022	1.379	6.622
痛风结节	1.203	0.439	7.527	0.006	3.332	1.410	7.871
关节积液	0.851	0.428	3.960	0.047	2.342	1.013	5.415
滑膜增厚	1.108	0.434	6.518	0.011	3.029	1.294	7.092
骨质破坏	1.007	0.434	5.377	0.020	2.737	1.169	6.412
关节肿胀	1.228	0.418	8.620	0.003	3.415	1.504	7.753

表 4　痛风组不同 DECT 影像学特征患者的血清 CRP、IL-6 水平比较　（$\bar{x} \pm s$）

影像学特征		n	CRP/（mg/L）	IL-6/（pg/mL）	影像学特征		n	CRP/（mg/L）	IL-6/（pg/mL）
尿酸盐结晶	是	119	22.71 ± 3.79	50.60 ± 5.33	滑膜增厚	是	90	23.15 ± 2.88	50.41 ± 5.33
	否	35	19.85 ± 3.87	42.68 ± 5.11		否	64	20.53 ± 2.74	46.54 ± 5.16
	t 值		3.906	7.798		t 值		5.676	4.499
	P 值		0.000	0.000		P 值		0.000	0.000
痛风结节	是	97	23.13 ± 3.78	51.26 ± 5.22	骨质破坏	是	79	23.40 ± 2.98	50.95 ± 5.51
	否	57	20.24 ± 2.73	44.61 ± 4.13		否	75	20.65 ± 2.81	46.54 ± 4.92
	t 值		5.047	8.221		t 值		5.885	5.229
	P 值		0.000	0.000		P 值		0.000	0.000
关节积液	是	88	23.16 ± 2.87	50.45 ± 4.31	关节肿胀	是	113	22.69 ± 2.80	50.74 ± 5.39
	否	66	20.59 ± 2.75	46.60 ± 4.14		否	41	20.32 ± 2.58	43.45 ± 4.03
	t 值		5.598	5.579		t 值		4.738	7.890
	P 值		0.000	0.000		P 值		0.000	0.000

表 5　DECT 影像学特征、CRP、IL-6 及联合对痛风性关节炎的诊断价值

指标	截断值	AUC	95% CI		敏感性/%	95% CI		特异性/%	95% CI	
			下限	上限		下限	上限		下限	上限
尿酸盐结晶	–	0.680	0.617	0.744	77.9	0.704	0.840	58.1	0.491	0.667
痛风结节	–	0.721	0.660	0.781	64.3	0.561	0.717	79.8	0.717	0.862
关节积液	–	0.658	0.594	0.722	57.1	0.489	0.650	74.4	0.659	0.815
滑膜增厚	–	0.723	0.663	0.783	62.3	0.541	0.699	82.2	0.742	0.881
骨质破坏	–	0.652	0.588	0.716	51.3	0.432	0.594	79.1	0.708	0.855
关节肿胀	–	0.734	0.675	0.794	74.0	0.662	0.806	72.9	0.642	0.801
DECT（以上指标联合）	–	0.872	0.830	0.915	87.0	0.804	0.917	76.7	0.683	0.835
CRP	21.14 mg/L	0.787	0.734	0.840	60.4	0.522	0.681	86.0	0.786	0.913
IL-6	45.97 pg/mL	0.678	0.616	0.740	66.2	0.581	0.735	62.0	0.530	0.703
联合诊断	–	0.938	0.909	0.966	90.9	0.849	0.948	86.0	0.786	0.913

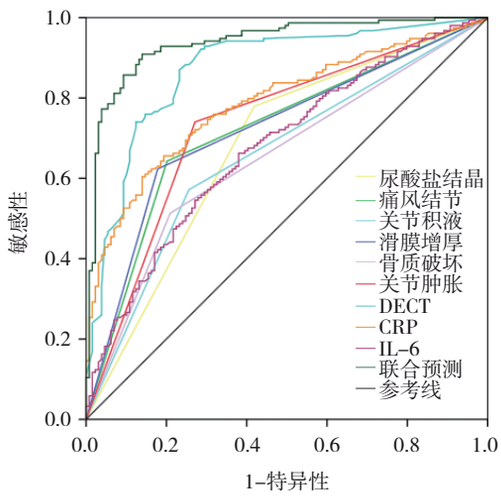

图5 DECT影像学特征联合CRP、IL–6诊断痛风性关节炎的ROC曲线图

3 讨论

痛风是因嘌呤代谢紊乱及高尿酸血症导致的常见关节炎，单钠尿酸盐晶体沉积于滑膜、软骨及肌腱等组织，可诱发反复急性炎症，后期甚至导致关节畸形与痛风肾[8]。近年来，受饮食模式改变影响，我国痛风发病率剧增，且患者常合并代谢综合征，显著增加了罹患冠心病、深静脉血栓及心力衰竭等心血管事件的风险，严重威胁生活质量[9–10]。因此，痛风的早期精准诊断与干预对改善预后至关重要。目前，痛风临床诊断的“金标准”是在偏振光显微镜下寻找滑囊液中的特征性针形双折光结晶[11]。然而，该检查属于有创操作，取样困难且患者接受度低；加之急性发作期可能存在假阴性，极大地限制了其在临床的普及[12–13]。探索无创、可靠的诊断方法是目前亟待解决的临床问题。基于此，本研究通过探讨DECT形态学评估联合血清CRP、IL–6在急性痛风性关节炎中的诊断价值，以期为该病症的临床早期诊断提供依据。本研究的创新点与临床意义在于构建了“影像学+血清学”的联合诊断模型。血清炎症指标敏感性高但特异性不足，易受感染或创伤干扰；而DECT能直接可视化结晶，但对早期微小沉积敏感性欠佳[14–15]。两者联合恰好优势互补：血清学检查降低了DECT对早期微小病变的漏诊风险，DECT则排除了非晶体性关节炎导致炎症升高的干扰。

本研究中，痛风组尿酸盐结晶、痛风结节、关节积液、滑膜增厚、骨质破坏及关节肿胀均多于对照组。急性痛风性关节炎本质是单钠尿酸盐晶体沉积诱发的无菌性炎症，局部晶体作为持续性刺激源，直接引发关节积液、滑膜增厚及骨质破坏等结构性改变[16–17]。而DECT可通过2套球管同步输出不同能量的X射线，利用物质吸收系数的差异进行分离，能够以绿色伪影直观、无创地显示尿酸盐结晶沉积及其继发的滑膜增厚、关节积液与骨质破坏，有效弥补了常规影像学及有创关节穿刺的局限[18–20]。但单一影像学检查难以全面反映患者当下的全身急性炎症状态，本研究发现痛风组血清CRP、IL–6水平均高于非痛风组；且痛风组中出现尿酸盐结晶、痛风结节、关节积液、滑膜增厚、骨质破坏及关节肿胀的患者血清中CRP、IL–6的水平均更高。CRP、IL–6是经典的急性期炎症标志物，当晶体沉积在关节腔内时，会诱发强烈的局部无菌性炎症，并损伤血管内皮，持续的应激状态促使大量炎症因子释放入血，形成局部破坏与全身炎症升高的恶性循环[21–22]。本研究结果发现，血清CRP、IL–6水平与DECT影像学特征具有相关性，同样说明局部晶体负荷与结构性损伤越重，全身系统性炎症反应越剧烈[23]。

血清CRP、IL–6等炎症指标反映的是机体整体的急性炎症负荷，敏感性高但特异性不足，任何感染、创伤或其他类型关节炎均可导致其升高；而DECT能够直接可视化尿酸盐结晶，提供痛风的特异性形态学证据，但在极早期微小沉积或非典型部位沉积时可能出现假阴性[24]。两者联合可以让血清学指标弥补DECT对早期微小沉积敏感性不足的缺陷，DECT则排除了非晶体性关节炎导致炎症指标升高的干扰，从而显著提升诊断的准确率。本研究ROC曲线结果显示，单一炎症指标或单一DECT形态学特征的特异性或敏感性处于中等水平，而将DECT多项影像学特征综合后，敏感性和特异性均提高；当DECT影像学评估与血清CRP、IL–6进一步联合时，敏感性可高达90.9%。以上结果充分说明三者联合为临床早期、精准、无创诊断痛风性关节炎提供了极具价值的可靠方案[25]。

然而，本研究仍存在一定局限性：本研究为单中心回顾性研究，样本量仍相对有限，可能存在选择偏倚，未来需开展多中心、前瞻性、大样本研究以验证结论。DECT检查存在电离辐射暴

露，对于需要多次复查的年轻患者应谨慎评估获益风险比。血清CRP、IL-6属于非特异性炎症标志物，在合并感染、外伤或其他风湿免疫病时可能出现假阳性，临床应用需结合具体临床情境。DECT对尿酸盐结晶的检测受扫描参数、伪影干扰及操作者经验影响，尽管本研究采用双人盲法阅片并验证一致性，但仍需标准化操作规程以减少变异。本研究未纳入无症状高尿酸血症患者，DECT联合炎症指标在亚临床痛风筛查中的价值尚待探讨。今后可开展多中心、大样本的临床研究，并探索联合其他新型生物标志物（如尿酸氧化酶、炎症小体相关蛋白）以进一步提高诊断效能。

综上所述，痛风组患者血清CRP、IL-6的水平均明显更高，且出现尿酸盐结晶、痛风结节、关节积液、滑膜增厚、骨质破坏及关节肿胀的患者也更多；DECT联合血清CRP、IL-6水平对急性痛风性关节炎具有较高的诊断价值。

参 考 文 献：

[1] 丁桂升, 杨林欣, 陈树强, 等. 痛风性关节炎临床不同分期超声声像特征的比较研究[J]. 创伤与急诊电子杂志, 2025, 13(4): 297-302, 325.

[2] 向珍蛹, 谭海灯, 邓钰敏, 等. 脚痹十味流气饮对急性痛风性关节炎寒湿痹阻型患者临床症状及血清TNF-α、IL-6、CRP、SUA水平的影响[J]. 海南医学, 2022, 33(6): 704-707.

[3] Hu L K, Li H Z, Huang X, et al. Mechanisms of monosodium urate crystal-induced bone destruction in gouty arthritis (Review)[J]. Biomed Rep, 2026, 24(5): 61.

[4] 马宏洋, 刘力, 钟威, 等. 双能量能谱CT定量分析尿酸盐沉积对急性痛风性膝关节炎与血液学指标的相关性[J]. 中国医学影像学杂志, 2025, 33(2): 192-196, 204.

[5] 罗美兵. 双能CT与MRI对痛风性关节炎的诊断价值[J]. 影像研究与医学应用, 2026, 10(4): 178-180.

[6] 郑宏伟, 蔡思怡. 双能量CT联合平扫CT在早期痛风性关节炎诊断中的应用价值[J]. 中国医疗器械信息, 2026, 32(6): 123-125.

[7] 中华医学会内分泌学分会. 中国高尿酸血症与痛风诊疗指南(2019)[J]. 中华内分泌代谢杂志, 2020, 36(1): 1-13.

[8] 沈中梅, 卫荣. 双能量CT对急性痛风结晶的评估及相关因素分析[J]. 影像研究与医学应用, 2022, 6(3): 20-22, 25.

[9] 罗雅峰, 任丽娟. 肌骨超声检查在急性痛风性关节炎诊断及病情评估中的应用价值[J]. 临床医学研究与实践, 2022, 7(34): 121-124, 134.

[10] Xiao N Q, Lu H T, Zeng S J, et al. Exploring the inflammatory origins of gouty arthritis: mechanistic studies based on local lesion proteomics and validation[J]. Front Immunol, 2026, 17: 1764497.

[11] 张金花, 俞晋虹. 肌骨超声检查在急性痛风性关节炎诊断及病情评估中的价值[J]. 中国医疗器械信息, 2023, 29(10): 117-119.

[12] 张帆, 王媛媛, 王青. CT联合ESR、UA在诊断痛风性关节炎的应用价值[J]. 四川生理科学杂志, 2026, 48(3): 684-686, 690.

[13] de Silva C, Díaz-Torné C, Gamble G, et al. Mapping MSU crystal deposition within MTP joints in tophaceous gout: a dual-energy CT study[J]. Rheumatology (Oxford), 2025, 64(11): 5761-5766.

[14] 陈宗桂, 魏宁宁, 唐琦, 等. 双源CT双能量成像对痛风性关节炎的临床诊断价值[J]. 中国CT和MRI杂志, 2025, 23(1): 171-173.

[15] 张森磊, 董帅珂. 双源CT与MRI在痛风性关节炎诊断中的应用比较[J]. 临床研究, 2026, 34(1): 114-117.

[16] Luan Y X, Gao X S. A study on the diagnostic value of dual-energy CT (DECT) imaging in patients with gouty arthritis[J]. Int J Rheum Dis, 2024, 27(12): e15431.

[17] 王国镇, 刘紫佳, 盛超, 等. 焦亡相关炎症因子与痛风性关节炎疾病活动度的相关性研究[J/OL]. 中国医学前沿杂志(电子版), 2024, 16(4): 61-67.

[18] 赵学刚, 刘晓敏, 李丽. 超声引导下注射糖皮质激素治疗急性痛风性关节炎临床有效性及对ESR、CRP水平的影响[J]. 影像研究与医学应用, 2020, 4(7): 182-184.

[19] 姜福民, 张秀英, 付庆鹏, 等. 痛风性膝关节炎的MRI影像学特征及其与SUA、IL-1β、IL-6、ESR水平的关系[J]. 分子诊断与治疗杂志, 2025, 17(6): 1091-1094.

[20] 张云娜, 张伟, 胡晰杨, 等. 痛风性关节炎与其他关节炎患者双能量CT参数差异及与尿酸的相关性分析[J]. 中国CT和MRI杂志, 2025, 23(7): 181-184.

[21] 符来想, 陈前永, 夏克, 等. 空心螺钉内固定联合锁定钢板对踝关节骨折患者愈合情况和踝关节功能的影响[J]. 中国现代医学杂志, 2024, 34(17): 8-13.

[22] Zhang X H, Liu J, Chen X L, et al. The IL-17 pathway mediated by M6A-modified lncRNA H19: a new mechanism for Jianpi Qingre Tongluo Prescription in repressing inflammation and improving lipid metabolism in gout arthritis[J]. Chin Med, 2026, 21(1): 95.

[23] 谭杨, 徐艳文, 管美萍, 等. 雷火灸联合主动疼痛管理在踝关节骨折术后的临床应用研究[J]. 中国现代医学杂志, 2025, 35(20): 46-52.

[24] 张智, 吴辉行, 马菲. 肌骨超声与双能CT在急性痛风性关节炎诊断中的应用效果分析[J]. 医药前沿, 2025, 15(26): 70-73.

[25] 吴宏匀, 吴莉莉, 陶芸飞, 等. 肌骨超声联合双源CT双能量成像在痛风性关节炎中的诊断价值[J]. 影像研究与医学应用, 2025, 9(14): 103-105.

（李科　编辑）

本文引用格式： 李民慧, 张伟, 胡晰杨, 等. 双能量CT联合血清CRP、ILt-6在急性痛风性关节炎诊断中的应用价值[J]. 中国现代医学杂志, 2026, 36(22): 106-113.

Cite this article as: Li M H, Zhang W, Hu X Y, et al. The diagnostic value of dual-energy CT combined with serum CRP and IL-6 in acute gouty arthritis[J]. China Journal of Modern Medicine, 2026, 36(22): 106-113.