DOI: 10.3969/j.issn.1005-8982.2026.22.012
文章编号：1005-8982（2026）22-0086-07

临床研究·论著

包含V-I系带成形的改良隐匿性阴茎矫治术临床应用分析*

韩涛，冯东川，龚金超，孙光耀，张习伦，胡殿贺，沙索友，付佳乐，李圆
（徐州医科大学附属徐州儿童医院 泌尿外科，江苏 徐州 221003）

摘要：目的 探讨V-I系带成形术联合改良包皮环切术在小儿隐匿性阴茎治疗中的临床效果、安全性及其推广应用价值。**方法** 回顾性选取2023年10月—2024年8月在徐州医科大学附属徐州儿童医院接受改良Devine术的隐匿性阴茎患儿90例为对照组，2024年9月—2025年6月在该院接受包含V-I系带成形的改良隐匿性阴茎矫治术患儿90例为观察组；分析手术效果、术后疼痛程度、恢复情况、并发症及术后12个月随访结果。**结果** 观察组术后阴茎体暴露长度长于对照组（$P<0.05$）；两组术后阴茎体暴露长度均长于术前（$P<0.05$）。观察组阴茎延伸长度长于对照组（$P<0.05$）。两组阴茎体暴露情况比较，差异无统计学意义（$P>0.05$）。观察组术后12 h视觉模拟评分法（VAS）评分低于对照组（$P<0.05$）。两组术后12 h VAS评分均低于术后4 h（$P<0.05$）。两组术后并发症发生率比较，差异无统计学意义（$P>0.05$）。**结论** 包含V-I系带成形的改良隐匿性阴茎矫治术操作简便、创伤小、术后并发症少、阴茎外观改善情况好。

关键词： 隐匿性阴茎；V-I系带成形术；改良Devine术；小儿外科；术后并发症
中图分类号： R699;R697.1;R726.9　　**文献标识码：** A

Clinical application of modified concealed penis correction incorporating V-I frenuloplasty*

Han Tao, Feng Dong-chuan, Gong Jin-chao, Sun Guang-yao, Zhang Xi-lun, Hu Dian-he, Sha Suo-you, Fu Jia-le, Li Yuan
(Department of Urology, Xuzhou Children's Hospital Affiliated to Xuzhou Medical University, Xuzhou, Jiangsu 221003, China)

Abstract: Objective To evaluate the clinical efficacy, safety, and clinical applicability of V-I frenuloplasty combined with modified circumcision in the treatment of pediatric concealed penis. **Methods** A retrospective study was conducted. A total of 90 pediatric patients with concealed penis who were subjected to the modified Devine procedure at our hospital between October 2023 and August 2024 were enrolled as the control group. Additionally, 90 pediatric patients with concealed penis who were subjected to the modified concealed penis correction surgery incorporating V-I frenuloplasty at our hospital between September 2024 and June 2025 were enrolled as the observation group. The surgical outcomes, postoperative pain intensity, recovery status, complications, and 12-month follow-up results were analyzed. **Results** The postoperative exposed penile shaft length was significantly longer in the observation group than in the control group ($P < 0.05$); the postoperative exposed penile shaft lengths in both groups were significantly longer than the preoperative lengths ($P < 0.05$). The penile elongation length was significantly longer in the observation group than in the control group ($P < 0.05$). No statistically significant

收稿日期：2026-06-25
* 基金项目：江苏省科学技术厅基础研究计划自然科学基金（BK20231244）；江苏省卫生健康委科研项目（LGY2019060）；徐州市卫生健康委科技项目（XWKYHT20210524）；徐州市儿童医院科研项目（22040414）
[通信作者] 李圆，E-mail：lxemn516@163.com

difference in penile shaft exposure was observed between the two groups ($P > 0.05$). The visual analog scale (VAS) score at 12 h postoperatively was significantly lower in the observation group than in the control group ($P < 0.05$). The VAS scores at 12 h postoperatively in both groups were significantly lower than those at 4 h postoperatively ($P < 0.05$). No statistically significant difference in the incidence of postoperative complications was observed between the two groups ($P > 0.05$). **Conclusion** Modified concealed penis correction incorporating V-I frenuloplasty is characterized by a simple procedure, minimal trauma, a low rate of postoperative complications, and satisfactory improvement in penile appearance.

Keywords: concealed penis; V-I frenuloplasty; modified Devine procedure; pediatric surgery; postoperative complications

隐匿性阴茎是小儿泌尿外科常见的先天性畸形，近年来随着就诊率提高、肥胖人数增加和家长关注度提高等，该疾病的检出率逐年上升[1–2]。隐匿性阴茎的病理特征：正常发育的阴茎体受包皮口狭窄、阴茎皮肤与阴茎体之间的异常附着、阴茎悬韧带过短或耻骨前脂肪堆积等多种因素影响，埋藏于耻骨前皮下组织内，影响患儿排尿功能及身心健康[3]。隐匿性阴茎的临床主流治疗方案为手术，如 Devine 术[4]、Shiraki 术[5]、Johnston 术[6]、Brisson 术[7]及上述手术的改良术式等，其通过松解包皮口、切除束缚阴茎体的纤维索带，同时将阴茎体固定于耻骨前筋膜，通过调整覆盖阴茎体部分的包皮分布等治疗将阴茎体释放至体外。然而，传统术式往往操作复杂、学习曲线长，且术后并发症（如包皮水肿、阴茎回缩、包皮分布不均、瘢痕形成）等问题仍较为突出。

近年来，随着微创理念的普及和对术后美观要求的提高，如何在保证手术效果的同时简化操作、减少创伤、降低并发症发生率，成为隐匿性阴茎手术研究的重点。基于此，本院自 2020 年起探索采用 V–I 系带成形术联合改良包皮环切术治疗隐匿性阴茎，该术式融合了系带延长的 V–I 系带成形术与包皮内外板精准修剪的改良环切技术，旨在实现阴茎体的充分外伸、包皮的均匀覆盖和术后外观的自然美观。

1　资料与方法

1.1　一般资料

选取 2023 年 10 月—2024 年 8 月在徐州医科大学附属徐州儿童医院接受改良 Devine 术的隐匿性阴茎的患儿 90 例为对照组，2024 年 9 月—2025 年 6 月在本院接受包含 V–I 系带成形术的改良隐匿性阴茎矫治术的患儿 90 例为观察组。观察组年龄 3 ~ 11 岁，平均（6.02 ± 1.18）岁；身高 92 ~ 151 cm，平均（128.74 ± 20.19） cm；体重 15.5 ~ 50.7 kg，平均（26.39 ± 4.75） kg。对照组年龄 3 ~ 12 岁，平均（5.93 ± 1.41） 岁；身高 91 ~ 148 cm，平均（125.53 ± 19.74） cm；体重 16.2 ~ 48.7 kg，平均（25.88 ± 3.14）kg。两组患儿年龄、身高、体重比较，差异均无统计学意义（$P > 0.05$），具有可比性。本研究通过医院医学伦理委员会审批通过（2023–05–34–H34），入组前患儿法定监护人均获得充分知情同意并签署知情同意书。

1.2　纳入与排除标准

1.2.1　纳入标准　①阴茎外观短小，存在包皮口狭窄，包皮无法上翻或上翻后见阴茎体明显回缩；②临床可见阴茎体埋藏于耻骨前脂肪中，呈锥形；③排尿时出现以上情况，如包皮鼓泡或排尿困难或尿线细；④年龄 3 ~ 12 岁。

1.2.2　排除标准　①肥胖患儿（体质量指数处于同年龄同性别儿童的第 95 百分位及以上）；②存在先天性小阴茎；③合并其他泌尿生殖系统畸形，如尿道下裂、隐睾等；④既往接受过包皮相关手术，或合并阴茎外伤；⑤合并重要脏器疾病，如心脏病、肝功能不全及肾功能不全等。

1.3　方法

患儿入院后均接受体格检查、实验室检查等相关常规检查，排除手术禁忌证，经手术主刀医生及麻醉医师共同评估能够耐受手术，术中均实施气管插管全身麻醉，术后视情况予以布洛芬混悬剂按体重给药。

1.3.1　对照组　患儿接受改良 Devine 术，手术由本院泌尿外科高年资主任医师实施，手术步骤如下：①扩张患儿的包皮外口，并充分分离所有粘连。在龟头处置入一根牵引缝线，于阴茎背侧作一纵向切口，并使该切口穿过狭窄环延伸至阴茎

根部。在距冠状沟约 0.8 cm 处作一环形切口，切除包皮，剥离阴茎皮肤，同时切除异常纤维组织及皮下浅筋膜；②沿阴茎包皮背侧作一中线纵向切口，设计一背侧皮瓣，并切除多余的内层包皮。游离双侧带蒂的翼状包皮瓣，从背侧向腹侧逐步修剪并缝合；③在阴茎体根部作一倒 V 形切口，并将腹侧皮肤剥离至尿道球部水平。在阴茎根部 3 点钟与 9 点钟位置，将巴克筋膜缝合至包皮真皮层，并切除多余皮下组织；④向下缝合，以重建并形成一个清晰的阴茎阴囊角。

1.3.2 观察组 联合手术由本院泌尿外科同一组高年资主任医师实施，具体手术步骤如下：①阴茎体按压与背侧切开。术者用左手拇指和食指按压阴茎根部两侧，将阴茎体向腹侧推挤，使阴茎头及部分阴茎体暴露于包皮口外。于包皮背侧正中纵行切开狭窄环，切开长度以阴茎体能充分外伸为度，一般长 1.0 ~ 1.5 cm。注意避免损伤尿道及血管；②牵引缝合与包皮清洗。将包皮完全上翻，暴露龟头及冠状沟，用生理盐水清洗包皮内腔，清除包皮垢。用 5–0 Prolene 线在龟头背侧正中纵行缝合一针作为牵引线，便于术中操作；③V–I 系带成形术。于系带正中横行切开，修剪远端系带及周围内板使其呈倒 V 形切口，用 6–0 可吸收缝线纵行缝合为 I 形，防止术后系带过短导致的阴茎下弯或勃起疼痛。缝合时注意皮瓣血运，避免过紧；④阴茎体脱套与纤维索带切除。沿冠状沟环形切开包皮内板，深度达阴茎深筋膜浅层，用组织剪沿此层次向阴茎根部锐性分离，将包皮完全脱套至阴茎根部，术中可见束缚阴茎体的纤维索带及异常附着组织，予以彻底切除，使阴茎体完全松解，能无阻力外伸。注意保护尿道、血管及神经；⑤阴茎体固定。将阴茎体向外牵拉至最大长度，于阴茎根部 11 点及 1 点处将真皮层与阴茎白膜缝合固定（进针深度至白膜浅层，以避免损伤海绵体及神经血管束），每侧各缝 1 针，防止术后阴茎回缩，缝合时注意进针深度以避免尿道及血管的损伤；⑥确定包皮内板保留长度。以背侧包皮外板 V 形切口的顶点为基准，其中背侧内板保留 1.0 ~ 1.5 cm，腹侧内板保留 5 ~ 10 mm，确保保留宽度均匀；其余内板沿冠状沟环形切除；⑦修剪与缝合包皮外板。包皮外板向腹侧牵拉后根据内板保留长度修剪外板，最终达到内外板能无张力对合的状态；缝合步骤：从 12 点方向开始，通过可吸收缝线依次向两侧缝合至 3 点和 9 点，再继续向腹侧缝合，最后缝合系带处；缝合过程中需调整外板修剪长度，以实现包皮均匀覆盖阴茎体，且无扭曲及赘皮等情况；⑧术后处理：术野止血彻底后通过生理盐水冲洗切口，阴茎体切口无张力覆盖美皮贴。

术后第 1 天观察患儿排尿情况、切口渗血、包皮水肿程度等，同时指导家长术后 1 周、术后 1 个月、术后 3 个月、术后 12 个月返院复查。具体手术过程见图 1。

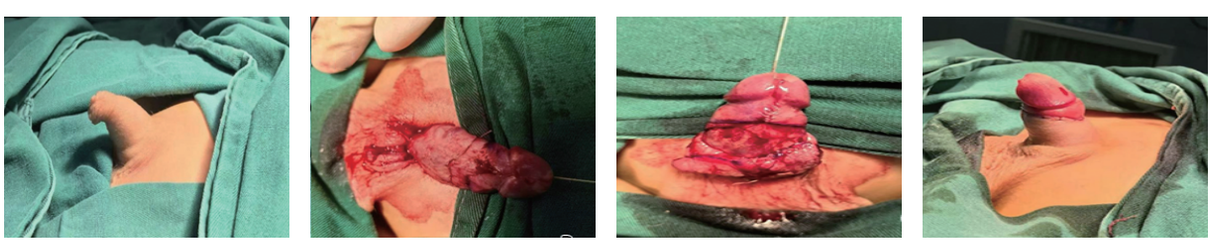

A B C D

A：术前患儿阴茎外观；B：横行切开系带后修剪远端倒 V 切口及周围内板；C：纵行缝合 V 形切口为 I 形；D：术后患儿阴茎外观。

图 1 V–I 系带成形术及包皮环切术

1.4 临床指标

术后规律进行随访，随访时间点设置为术后 1 周、术后 1 个月、术后 3 个月、术后 12 个月；复诊时重点关注患儿阴茎外观、包皮水肿程度、切口愈合情况、有无感染、血肿、皮瓣坏死及阴茎回缩程度等。

1.4.1 两组临床基本资料及术中情况 收集两组患儿临床基本资料，包括年龄、身高、体重、阴茎术前分型、阴茎隐匿指数[即阴茎牵拉长度（stretched penile length, SPL）/阴茎基底上显露长度（base penile length, BPL）]等，同时记录术中指标，包括手术时间及术中出血量。

1.4.2　主要结局指标　阴茎外观评估：①测量阴茎外伸长度：分别于术前及术后 12 个月测量阴茎外伸长度，由本科室同一位高年资主治医师于患儿安静、平卧、非牵拉状态下，通过游标卡尺测量阴茎体背侧从耻骨联合皮肤交界处至龟头顶端的距离，测量 3 次，取平均值；记录患儿术前阴茎长度、术后阴茎长度及阴茎延长长度等；②观察阴茎体暴露情况[8]：Ⅰ级：可见阴茎体完全外伸、龟头完全暴露于包皮口外，外观同正常儿童；Ⅱ级：可见阴茎体大部分外伸，龟头部分暴露，但未见包皮口狭窄；Ⅲ级：可见阴茎体部分外伸，龟头仅尖端暴露，包皮口略有紧张；Ⅳ级：阴茎体回缩至术前状态，龟头未显露，完全埋藏于包皮内；③观察包皮分布均匀性：观察阴茎体各象限包皮覆盖情况，明确是否存在赘皮、包皮过紧或分布不均。

1.4.3　次要结局指标　①术后 4、12 h 患儿疼痛程度：用视觉模拟评分法（visual analogue scale, VAS）[9]疼痛程度，量表介于 0 ~ 10 分，总分越高，患儿疼痛程度越剧烈。②两组患儿术后 12 个月包皮水肿[10]的并发症。a. 无水肿：未见包皮肿胀，皮肤纹理清晰，与正常儿童阴茎外观相同；b. 轻度水肿：包皮边缘可见轻度肿胀，但仅局限于包皮切口周围，皮肤纹理尚可见，且无明显张力、不影响排尿；c. 中度水肿：包皮可见明显肿胀，累及包皮大部或全部，皮肤纹理模糊，局部有张力感但无张力性水疱，排尿时略有阻力；d. 重度水肿：包皮呈透明或半透明状的重度肿胀，皮肤纹理消失，局部有张力性水疱形成，自觉排尿困难，需药物或物理治疗干预；③切口感染[11]。a. 甲级愈合：术后切口愈合良好，未见红肿、渗液、感染、裂开等；b. 乙级愈合：术后切口可见轻微红肿、少量渗液或皮下硬结等情况，但未见化脓性感染，经换药或保守治疗等措施后自行愈合；c. 丙级愈合：术后切口出现化脓性感染、裂开、皮瓣坏死等严重不良事件，针对此类患儿予以清创、引流、再缝合等治疗；④阴茎回缩。a. 无回缩：阴茎体完全外伸，与术后早期无明显差异；b. 轻度回缩：阴茎体虽有部分回缩，但阴茎头仍暴露于包皮口外；c. 中度回缩：阴茎体大部分回缩，阴茎头部分或完全埋藏；d. 重度回缩：阴茎体完全回缩至术前状态。180 例患儿均完成 12 个月随访，无失访等情况出现。

1.5　统计学方法

数据分析采用 SPSS 25.0 统计软件。计量资料以均数 ± 标准差（$\bar{x} \pm s$）表示，比较用 t 检验或配对 t 检验；计数资料以构成比或率（%）表示，比较用 χ^2 检验。P <0.05 为差异有统计学意义。

2　结果

2.1　两组临床基本资料及术中相关指标

两组年龄、身高、体重、术中出血量、手术时间、术前分型构成、隐匿指数、排尿困难比较，经 $t/Z/\chi^2$ 检验，差异均无统计学意义（P >0.05）。见表 1。

表 1　两组临床基本资料及术中情况比较　（n =90）

组别	年龄/（岁，$\bar{x} \pm s$）	身高/（cm，$\bar{x} \pm s$）	体重/（kg，$\bar{x} \pm s$）	术中出血量/（mL，$\bar{x} \pm s$）	手术时间/（min，$\bar{x} \pm s$）
观察组	6.02 ± 1.18	128.74 ± 20.19	26.39 ± 3.75	3.04 ± 1.01	33.49 ± 4.09
对照组	5.93 ± 1.41	125.53 ± 19.74	25.88 ± 3.14	3.17 ± 1.10	32.71 ± 4.83
$t/Z/\chi^2$ 值	0.520	1.078	0.989	0.826	1.291
P 值	0.603	0.282	0.324	0.410	0.199

组别	术前分型　例（%）			隐匿指数（$\bar{x} \pm s$）	排尿困难　例（%）
	轻度	中度	重度		
观察组	30（33.33）	42（46.67）	18（20.00）	0.39 ± 0.05	24（26.67）
对照组	24（26.67）	47（52.22）	19（21.11）	0.40 ± 0.04	27（30.00）
$t/Z/\chi^2$ 值		0.766		1.482	0.246
P 值		0.443		0.140	0.620

2.2　两组术后恢复情况比较

两组术前阴茎体暴露长度比较，经 t 检验，差异无统计学意义（$P>0.05$）。两组术后阴茎体暴露长度比较，经 t 检验，差异有统计学意义（$P<0.05$）；观察组长于对照组。同一组内，手术前后阴茎体暴露长度比较，经配对 t 检验，术后阴茎体暴露长度均长于术前（$P<0.05$）。两组阴茎延伸长度比较，经 t 检验，差异有统计学意义（$P<0.05$）；观察组长于对照组。两组阴茎体暴露情况比较，经秩和检验，差异无统计学意义（$P>0.05$）。见表 2。

表 2　两组术后恢复情况比较　（n=90）

组别	阴茎体暴露长度/(cm，$\bar{x}\pm s$)		阴茎延伸长度/(cm，$\bar{x}\pm s$)	阴茎体暴露情况　例(%)			
	术前	术后		Ⅰ级	Ⅱ级	Ⅲ级	Ⅳ级
观察组	1.94 ± 0.43	4.34 ± 0.39†	2.41 ± 0.20	47(52.22)	40(44.44)	3(3.33)	0(0.00)
对照组	2.02 ± 0.51	4.13 ± 0.25†	2.11 ± 0.18	42(46.67)	38(42.22)	8(8.89)	2(2.22)
$t/\chi^2/Z$ 值	1.138	4.301	10.577	1.189			
P 值	0.257	0.000	0.000	0.235			

注：†与术前比较，$P<0.05$。

2.3　两组术后疼痛程度比较

两组术后 4 h VAS 评分比较，经 t 检验，差异无统计学意义（$P>0.05$）。两组术后 12 h VAS 评分比较，经 t 检验，差异有统计学意义（$P<0.05$）；观察组低于对照组。同一组内，术后 4 h 与术后 12 h VAS 评分比较，经配对 t 检验，术后 12 h VAS 评分均低于术后 4 h（$P<0.05$）。见表 3。

表 3　两组术后 VAS 评分比较　（n=90，分，$\bar{x}\pm s$）

组别	术后 4 h	术后 12 h
观察组	4.02 ± 1.47	1.74 ± 0.59†
对照组	4.12 ± 1.29	3.23 ± 1.12†
t 值	0.485	11.166
P 值	0.628	0.000

注：†与术后 4 h 比较，$P<0.05$。

2.4　两组术后并发症比较

两组术后并发症总发生率比较，经 χ^2 检验，差异无统计学意义（χ^2=0.520，P=0.471）。见表 4。

表 4　两组术后并发症比较　[n=90，例(%)]

组别	水肿	感染	皮瓣坏死	阴茎回缩	合计
观察组	2(2.22)	0(0.00)	0(0.00)	1(1.11)	3(3.33)
对照组	3(3.33)	0(0.00)	0(0.00)	2(2.22)	5(5.56)

3　讨论

小儿隐匿性阴茎的病因复杂且涉及多个方面，主要包括：①包皮口狭窄导致阴茎体无法正常外露[12-13]；②患儿存在阴茎皮肤与阴茎体之间肉膜肌异常增生或异常附着，导致阴茎体被朝近端牵拉[14]；③阴茎悬韧带过短或发育不良，限制了阴茎体的下降[15]；④耻骨前存在脂肪堆积导致阴茎体被掩盖[16]；以上多种因素单独或协同存在导致阴茎体被埋藏于皮下组织中。另一种学说认为，隐匿性阴茎是胚胎发育时期问题所致，主要可能与胚胎期阴茎皮肤与阴茎体分离不全有关，可导致包皮口狭窄或异常附着，进而形成隐匿性阴茎。

3.1　隐匿性阴茎的分型与手术选择

隐匿性阴茎的分型目前尚无统一标准，根据病因将其分为先天性[17]、术后瘢痕性和肥胖性三类[18]，根据解剖特点将其分为埋藏性阴茎、蹼状阴茎、束缚性阴茎和小阴茎四型[19]。李圆等[20]根据阴茎体与耻骨联合的夹角进一步细分为轻、中、重三型：夹角>90°为轻型，60°～90°为中型，<60°为重型。不同分型对应不同的手术策略，如轻型可单纯行包皮松解，中型需行阴茎体固定，重型则需联合阴茎悬韧带松解或脂肪切除[21]。本研究患儿接受包含 V-I 系带成形的改良隐匿性阴茎矫治术，既能充分松解阴茎体，又能实现包皮的均匀覆盖，效果满意，进一步随访得到较为理想的治疗效果。

3.2　V-I 系带成形术的优势与应用

系带过短是隐匿性阴茎常见的合并问题，可导致阴茎下弯、勃起疼痛、排尿困难等。传统的系带延长方法为横切纵缝术，即横行切开系带后纵行缝合，操作简单，但易导致系带区域皮肤张力过大，影响血运，甚至发生皮瓣坏死。为避免上述问题，临床多采用 V-Y 系带成形术，该术式

原理为利用局部带蒂皮瓣的延展性及推移性，通过几何切口改变包皮张力方向，带来无张力延长系带的效果[22]，能够解除物理牵拉，同时最大限度地保留感觉功能与解剖形态。为进一步提高手术治疗效果，本研究采用的 V–I 系带成形术是由传统的 V–Y 系带成形术改良而来，其原理是横行切开系带后，形成两个 V 形切口，修剪远端倒 V 形切口及周围内板后，再横向缝合为 I 形。既重建延长了系带，又避免了局部皮肤张力过大。该术式的优势在于：①延长效果确切，可有效矫正系带过短；②皮瓣血运良好，坏死风险低；③操作简单，易于掌握。本研究与改良 Devine 术这一治疗隐匿性阴茎的经典术式进行对比，发现实施联合治疗后患儿手术时间未明显延长，术后疼痛程度减轻且手术效果较为满意。

3.3　联合方案的治疗效果

隐匿性阴茎术后包皮分布不均是常见的并发症之一[23]，主要表现为背侧包皮过长、腹侧包皮过短或赘皮形成，其原因在于传统术式未能精确控制内外板的保留长度，导致缝合后张力不均。本研究采用包含 V–I 系带成形术的改良隐匿性阴茎矫治术，其核心理念在于遵循背侧定长、腹侧渐进的修剪原则，根据背侧包皮外板 V 形切口的顶点，除背侧正中包皮内板及腹侧内板保留长度外，余内板沿冠状沟环形切除，同时边剪边缝，确保内外板无张力对合，最终形成外板的腹侧转移，促进阴茎阴囊角自然下移，无需额外行阴茎阴囊矫形术。联合术式的创新之处在于将包皮内板保留长度的确定与外板修剪相结合，实现了包皮内外板的精准对合和均匀覆盖，且 V–I 系带成形术能够有效延长系带，避免了术后阴茎下弯及术后赘皮或分布不均。

阴茎回缩是隐匿性阴茎术后远期常见的并发症[8, 24]，其原因与阴茎体固定不牢、瘢痕挛缩、肥胖等因素有关。本组患儿术后 1 年随访，接受改良术式的患儿仅 1 例出现阴茎回缩。为预防术后回缩，该联合术式中强调：①术中彻底切除束缚阴茎体的纤维索带；②阴茎体固定时缝合确切，将真皮层与白膜牢固缝合；③术后控制体重。本研究观察组患儿接受的联合术式，包含多项矫治步骤，提示整体方案疗效佳，对照组仅接受改良 Devine 术，旨在作为保守基线对照以凸显联合术式的增量获益，同时兼顾临床伦理可行性。但是，本研究仍有一定局限性，本研究为单中心研究，且随访时间较短，无法观察远期效果、青春期阴茎发育、远期瘢痕挛缩及外观满意度等。同时，本研究排除了肥胖患儿，虽然能够保证脂肪堆积不干扰手术疗效评估，但研究结论的普适性受到了一定限制。未来尚需开展多中心前瞻性随机对照研究，延长随访时间直至患儿青春期后，观察手术对阴茎发育的最终影响。

综上所述，包含 V–I 系带成形的改良隐匿性阴茎矫治术操作简便、创伤小、术后并发症少、阴茎外观改善情况好。

参 考 文 献：

[1] 翟晓宇, 邱永升, 张倩平. 基于儿童游戏的移情干预对隐匿性阴茎患儿术后疼痛及负面情绪的影响[J]. 国际精神病学杂志, 2025, 52(6): 1998-2001.

[2] 杨斌, 刘彩霞, 郭娜, 等. 应用 Brisson 术式联合精准测量方案治疗隐匿性阴茎初步探讨[J]. 临床外科杂志, 2025, 33(5): 470-473.

[3] Cimador M, Catalano P, Ortolano R, et al. The inconspicuous penis in children[J]. Nat Rev Urol, 2015, 12(4): 205-215.

[4] Guo N, Yang B, Li N, et al. A comparative study of the clinical efficacy and quality of life of modified Brisson surgery vs traditional Devine surgery in the treatment of concealed penis[J]. Front Surg, 2025, 12: 1654258.

[5] Deng Q F, Chu H, Cao Y S, et al. Comparison of three surgical techniques for concealed penis in children[J]. Urology, 2025, 204: 179-185.

[6] 景中民, 徐海亮, 李军, 等. 改良 Devine 术治疗隐匿性阴茎的疗效观察[J]. 河南外科学杂志, 2017, 23(2): 54-55.

[7] Mao C K, Peng B, Liu X, et al. Efficacy of the modified Brisson+ Devine procedure for the treatment of concealed penis[J]. Eur Rev Med Pharmacol Sci, 2023, 27(7): 2765-2769.

[8] 贺庆豹, 桂萌, 张磊, 等. 带蒂背侧包皮翻转法在重度隐匿性阴茎手术治疗中的疗效分析[J]. 中华小儿外科杂志, 2025, 46(1): 62-65.

[9] 徐倩岚, 王华燕, 詹晶晶, 等. 基于整体力学的超声可视化注射联合针刀松解治疗第三腰椎横突综合征效果观察[J]. 中华全科医学, 2025, 23(1): 131-134.

[10] 赵友, 罗卫平, 聂军, 等. 含硅胶垫圈的一次性包皮环切吻合器行儿童包皮环切术后包皮水肿的原因探讨[J]. 国际泌尿系统杂志, 2024, 44(4): 674-677.

[11] 张楠, 王苗, 张鹏, 等. 切口内留置引流管对腰椎后路椎管减压内固定术后患者切口愈合和感染指标的影响[J]. 中华全科医学, 2024, 22(5): 729-732.

[12] 管日戬, 武志刚, 朱剑勇, 等. 保留阴茎背侧 V 型内板皮瓣改良 Devine 术式治疗中重度隐匿性阴茎的临床效果研究[J]. 临床

泌尿外科杂志, 2025, 40(1): 71-74.

[13] Xiang B Y, Peng J X, Shang X J, et al. Concealed penis: a review of multilevel classification and surgical reconstruction techniques[J]. BJUI Compass, 2025, 6(1): e470.

[14] Staniorski C J, Rusilko P J. The concealed morbidity of buried penis: a narrative review of our progress in understanding adult-acquired buried penis as a surgical condition[J]. Transl Androl Urol, 2021, 10: 2536-2543.

[15] Shalaby M, Cascio S. Megaprepuce: a systematic review of a rare condition with a controversial surgical management[J]. Pediatr Surg Int, 2021, 37(6): 815-825.

[16] Cromie W J, Ritchey M L, Smith R C, et al. Anatomical alignment for the correction of buried penis[J]. J Urol, 1998, 160(4): 1482-1484.

[17] Zaontz M R, Long C J. Technical nuances of the concealed penis repair[J]. J Pediatr Urol, 2024, 20(5): 1002-1003.

[18] 侯昱竹, 郭玺, 段燚星. 隐匿性阴茎的病因及治疗研究进展[J]. 山东医药, 2021, 61(18): 98-101.

[19] 徐铭泽, 王宇翀, 薛春雨. 隐匿性阴茎的手术治疗进展[J]. 中国美容整形外科杂志, 2023, 34(3): 175-178.

[20] 李圆, 朱孝宇, 冯东川, 等. 隐匿性阴茎矫治术后阴茎背伸包扎法的效果评价[J]. 中华整形外科杂志, 2021, 37(3): 304-308.

[21] 邱岳, 潮敏. 儿童隐匿性阴茎手术干预的临床路径优化:系统综述[J]. 临床泌尿外科杂志, 2025, 40(11): 1018-1022.

[22] 杨吉, 李养群, 唐勇, 等. 改良 V-Y 系带成形术矫治阴茎包皮系带过短[J]. 中华整形外科杂志, 2010, 26(3): 229-231.

[23] 于磊, 王洪强, 李强, 等. 隐匿性阴茎术后并发皮肤坏死综合治疗方案探讨(附 1 例报道)[J]. 中华男科学杂志, 2020, 26(9): 861-863.

[24] 杨飞龙, 冯启立, 周雪鸿, 等. 宝塔式梯度加压包扎法在儿童隐匿性阴茎矫治术后的应用[J]. 国际泌尿系统杂志, 2026, 46(3): 98-102.

（龚仪 编辑）

本文引用格式：韩涛, 冯东川, 龚金超, 等. 包含 V-I 系带成形的改良隐匿性阴茎矫治术临床应用分析[J]. 中国现代医学杂志, 2026, 36(22): 86-92.

Cite this article as: Han T, Feng D C, Gong J C, et al. Clinical application of modified concealed penis correction incorporating V-I frenuloplasty[J]. China Journal of Modern Medicine, 2026, 36(22): 86-92.