DOI: 10.3969/j.issn.1005-8982.2026.22.001
文章编号：1005-8982（2026）22-0001-10

共识

微创手术入路下高适配人工膝关节置换手术操作专家共识*

微创入路下高适配人工膝关节置换手术操作专家共识制定小组
2023 年度国家重点研发计划“增材制造与激光制造”重点专项
《高适配定制式人工膝关节激光增材制造应用示范》项目组

摘要：高适配人工膝关节置换术通过个性化假体设计，精准匹配患者解剖结构，有望提升假体安装的精确度和患者满意度。高适配人工膝关节手术器械结合微创手术入路，凭借其更简洁的操作流程、更小的手术创伤，有望加速术后康复。为规范该项技术的临床应用，确保手术的安全性和疗效，经多学科专家深入研讨，特制定该共识。该共识系统性地阐述了在微创入路下进行高适配人工膝关节置换术的适应证、术前规划、手术入路选择、具体操作步骤及并发症防治等关键内容，旨在为骨科医师提供标准化、规范化的临床操作方法，推动该技术的安全有效普及和应用。

关键词：人工膝关节置换术；微创手术；高适配假体；手术操作规范；专家共识
中图分类号：R687.4　　**文献标识码：**A

Expert consensus on surgical procedures for high-conformity total knee arthroplasty via minimally invasive approaches*

Expert Consensus Development Group on Surgical Procedures for High-Conformity Total Knee Arthroplasty via Minimally Invasive Approaches; Project Team of the “Application Demonstration of Laser Additive Manufacturing for High-Conformity Total Knee Arthroplasty”, a Key Project under the National Key Research and Development Program of China for“Additive Manufacturing and Laser Manufacturing” (Fiscal Year 2023)

Abstract: High-conformity total knee arthroplasty employs personalized prosthesis designs to accurately match the patient's anatomical structure, which is expected to enhance the precision of prosthesis placement and improve patient satisfaction. Combining high-conformity surgical instruments with a minimally invasive surgical approach may simplify surgical procedures, reduce tissue trauma, and facilitate postoperative recovery. To standardize the clinical application of this technology and ensure procedural safety and efficacy, a multidisciplinary panel of experts conducted in-depth discussions to formulate this consensus. This document systematically elaborates on key aspects of performing high-conformity total knee arthroplasty via minimally invasive approaches, including indications, preoperative planning, selection of surgical approaches, detailed procedural steps, and complication prevention and management. It aims to provide orthopedic surgeons with standardized surgical guidance and to promote the safe and effective dissemination and application of this technique.

Keywords: total knee arthroplasty; minimally invasive surgery; high-conformity prosthesis; surgical procedure standardization; expert consensus

收稿日期：2026-10-12
* 基金项目：国家重点研发计划（2023YFB4606700）
[通信作者] 李伟，E-mail：greatli2000@163.com；李宇晟，E-mail：liyusheng@csu.edu.cn

膝关节骨关节炎（knee osteoarthritis, KOA）是关节外科最常见的疾病之一，其病理核心是关节软骨的进行性退变与继发性骨质增生[1]。对于终末期患者，严重的疼痛与功能丧失极大地降低其生活质量。全膝关节置换术（total knee arthroplasty, TKA）是治疗终末期KOA公认的有效方法[2]。传统手术方式中，假体尺寸的选择依赖术中测量，易引入测量误差。近年来，随着数字化与增材制造技术的突破，个性化高适配膝关节假体应运而生。该技术基于患者术前影像资料进行三维重建，进而设计个性化高适配膝关节假体，旨在通过更精确的解剖覆盖和力学匹配改善假体适配性，但其临床结局和翻修风险是否优于标准假体尚未得出一致结论[3-5]。个性化设计有助于提高假体与截骨面的匹配程度，减少覆盖不足和过悬风险[4]。同时，其滑车曲面仿生设计，有助于重建正常的髌股关节运动功能。自2011年全球首款个性化膝关节系统获得批准以来，至2023年国产增材制造匹配式膝关节假体成功上市，这一技术已从概念阶段走向临床应用，为KOA患者提供了更为精准的治疗方案[5]。

与此同时，微创手术入路在TKA中的应用日益广泛。与传统的标准正中入路相比，微创手术入路通过优化切口位置，可最大限度地保留伸膝装置的完整性及关节周围软组织[6]。然而，由于该入路显露范围有限，常规器械的庞大体积、多部件组装需求及操作流程繁琐的问题进一步凸显。狭小视野中器械进出困难，截骨导板放置易受遮挡，影响假体安装质量，进而影响疗效[7]。相比之下，高适配假体结合个性化手术器械（patient-specific instrumentation, PSI）通过术前三维规划实现截骨导板的定制化设计，简化术中操作步骤，减少器械更换频率与试模调整次数[8]。将高适配假体与微创手术入路相结合，理论上可实现“精准置换”与“快速康复”的双重获益[9]。在保证手术效果的前提下，最大程度地减轻组织创伤，减少围手术期出血，减轻术后疼痛，并允许患者更早地进行关节功能锻炼，从而加速康复进程。然而，该技术对术者的操作技巧、术前规划及围手术期管理提出了更高要求[10]。目前，国内尚缺乏针对此项复合技术的规范化操作参考。经过多轮专家研讨，形成了本操作规范共识，以指导临床实践。

1 专家共识制定方法

1.1 共识专家遴选

本共识由山东第一医科大学附属省立医院、中南大学湘雅医院、四川大学华西医院、清华大学附属北京清华长庚医院、河北医科大学第三医院、北京大学第三医院共同制定，山东第一医科大学附属省立医院与中南大学湘雅医院为牵头单位，联合国内多家医疗机构及工程技术团队组建多中心专家共识制定工作组。遴选标准（满足以下任一条件）：①每年主刀初次TKA不少于50例，或在微创TKA、高适配假体、PSI辅助手术方面有持续临床实践；②近5年以第一作者或通信作者发表TKA、微创关节外科、个体化假体、骨科数字化或增材制造方向的核心期刊或SCI论文至少1篇；③参与过国家级或省部级关节置换、骨科智能化、增材制造相关课题，或参与过指南/共识制定；④在国内关节外科学术组织担任委员及以上职务，或负责区域关节外科规范化培训与技术推广。纳入专家均具有较丰富的TKA临床经验，并参与相关临床研究、指南或专家共识制定工作。

1.2 共识起草

本共识依托国家重点研发计划“增材制造与激光制造”重点专项“高适配定制式人工膝关节激光增材制造应用示范”项目（2023YFB4606700）子课题“微创与常规手术入路在高适配人工膝关节置换中的临床效果”（2023YFB4606705）。制定工作组围绕“微创入路下高适配人工膝关节置换手术操作规范”这一主题，系统梳理国内外相关指南、专家共识、系统评价、Meta分析、随机对照研究、队列研究及技术报告。文献来源包括PubMed、Web of Science、Cochrane Library、中国知网、万方数据库和中国生物医学文献数据库，检索截至2026年9月。英文检索词包括：total knee arthroplasty、total knee replacement、minimally invasive approach、minimally invasive total knee arthroplasty、high-conformity prosthesis、customized knee implant、patient-specific implant、patient-specific instrumentation、additive manufacturing、laser additive manufacturing、surgical procedures、clinical

pathway、medical-engineering interaction；中文检索词包括：人工膝关节置换术、全膝关节置换术、微创入路、微创全膝关节置换术、高适配假体、个体化假体、患者特异性截骨导板、增材制造、激光增材制造、手术操作规范、临床路径、医工交互验证。经去重、标题与摘要初筛、全文阅读及证据分级后，最终纳入分析文献 32 篇。工作组结合文献证据与多中心临床实践，围绕适应证与禁忌证、术前评估与影像规划、假体与 PSI 设计、微创入路选择、切口显露、截骨与软组织平衡、止血与辅助技术、假体安装与切口闭合、围手术期管理、康复随访及并发症防治等关键环节提出临床问题，形成共识初稿和核心推荐条目。同时参考国内外 TKA 围手术期管理、个体化假体、PSI、微创关节外科及加速康复外科相关共识，作为条目形成和修订的重要依据。

1.3　轮回调查

本共识以改良 Delphi 法为核心，通过匿名问卷和多轮反馈形成推荐意见。第一轮问卷覆盖全部核心条目，问卷采用五级 Likert 量表，选项依次为完全同意、部分同意、不确定、部分反对、完全反对。工作组根据评分和文字反馈修订争议条目。对首轮未达共识或专家提出重大修改的条目，进行第二轮定向问卷或专家讨论，并向专家反馈上一轮结果和修改内容。再次评价后形成最终推荐意见，经专家组审核定稿。以赞成率≥85% 作为共识达成阈值，并按赞成率区间划分为高度共识（95.0% ~ 100.0%）、普遍共识（90.0% ~ 94.9%）和基本共识（85.0% ~ 89.9%）。

1.4　数据分析

问卷数据由工作组统一录入并建立数据库，采用描述性统计方法汇总赞成率、反对率、不确定比例及专家意见。开放式意见由工作组成员归纳，并与循证证据和临床实践对照，用于条目修改。最终根据投票结果确定纳入条目，并记录共识等级和赞成比例。本共识已在国际实践指南注册与透明化平台（PREPARE, International Practice Guideline Registry Platform）完成中英文双语注册（注册号：PREPARE-2026CN019；注册名称：微创入路下高适配人工膝关节置换手术操作专家共识；注册通过时间：2026 年 1 月 5 日）。专家共识制定流程图见图 1。

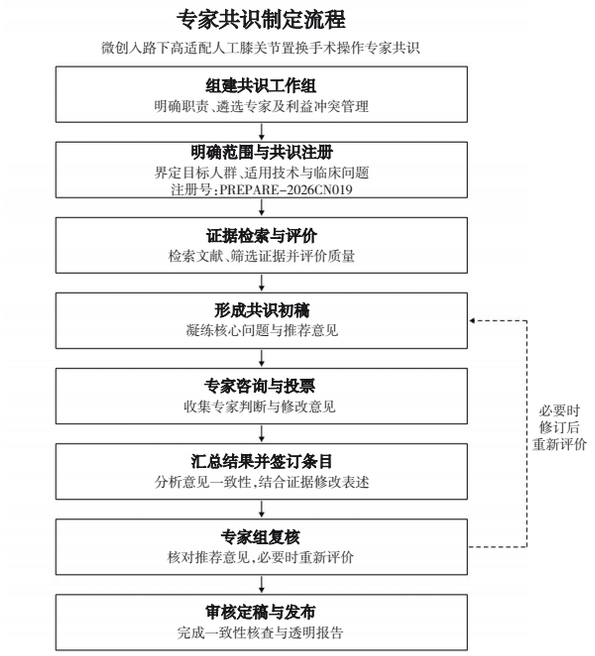

图 1　专家共识制定流程图

2　适应证与禁忌证

2.1　适应证

本手术适用于经规范保守治疗（如药物、理疗等）无效的原发性或继发性终末期膝骨关节炎（Kellgren-Lawrence 分级为Ⅲ、Ⅳ级）、类风湿关节炎、创伤性关节炎等患者。患者对术后关节功能恢复及切口美观有较高期望；同时患者全身状况及局部软组织条件须允许进行微创操作，排除微创入路或个性化假体设计的绝对禁忌证。

2.2　禁忌证

2.2.1　相对禁忌或需特别注意的情况　①对于肥胖患者（体质量指数>30 kg/m^2），较厚的皮下脂肪层可能增加手术显露与操作的难度，需做好延长手术切口的准备；②髌骨畸形及低位髌骨，术中髌骨推开困难；③合并骨质疏松，术中增加韧带骨性止点撕脱骨折等风险；④存在严重的膝关节屈曲挛缩畸形或显著骨缺损，须在术前精确评估软组织张力平衡，借助 CT 三维重建技术重建骨缺损的形态范围，通过内置垫块或填充体修复缺损，从而为假体提供稳定的骨性支撑；⑤既往有膝关节周围重大手术史，须细致评估软组织瘢痕、解剖结构改变及神经血管状况。

2.2.2 绝对禁忌证 本共识所述微创入路联合高适配 TKA 的绝对禁忌证包括：①全身状况不能耐受麻醉和手术；②存在活动性膝关节感染或全身性感染；③伸膝装置功能严重不全。

3 术前评估与规划

3.1 术前评估

为确保患者以最佳状态接受手术，需进行全面的术前评估与准备：①详细采集病史并完成全面体格检查，重点评估心、肺、肝、肾等重要脏器功能及营养状况；②对合并症进行积极管理，包括稳定控制血糖、纠正贫血与低蛋白血症等；③对术侧膝关节进行专项评估，关注皮肤完整性、关节活动度（range of movement, ROM）、下肢畸形程度以及侧方稳定性；④指导患者开展以股四头肌力量训练为主的术前功能锻炼，并进行充分的身心调适与宣教。

膝关节 ROM 应作为术前评估、入路选择、软组织松解策略和术后康复目标设定的重要依据。术前应分别记录主动与被动伸屈范围、屈曲挛缩角度、后关节囊挛缩程度、髌骨活动度及内、外侧软组织紧张状态，并结合下肢力线、骨赘分布、髌骨高度、股骨后髁骨量和胫骨平台后倾情况，预估术中显露难度与术后 ROM 改善空间。对于术前严重僵硬、低位髌骨、明显屈曲挛缩或既往手术瘢痕明显的患者，不宜单纯追求微创切口，应预先制定延长切口、加强松解或转为常规入路的预案。

推荐意见：术前 ROM 评估应贯穿患者筛选、术前规划、术中松解和术后康复全过程。对术前 ROM 明显受限的患者，应以安全显露和稳定重建为优先，不建议将微创切口长度作为首要目标。高度共识，赞成率为 96.77%（30/31）。

3.2 术前影像学评估

术前影像学评估应兼顾疾病分期、下肢力线测量、骨缺损识别、髋股关节评价，以及高适配假体和 PSI 设计。常规检查应包括：①双下肢负重全长正位 X 射线检查，用于测量髋–膝–踝角、机械轴偏移、股骨远端外侧角、胫骨近端内侧角及关节线倾斜，明确畸形来源；②患膝负重正位及侧位 X 射线检查，用于评估关节间隙、骨赘、骨缺损、胫骨平台后倾、髌骨高度及股骨后髁情况；③髌骨轴位 X 射线检查，用于评估髌骨倾斜或半脱位、滑车形态及髌股关节退变[11]。对于明显屈曲挛缩或不能规范站立负重的 KOA 患者，应结合非负重影像与体格检查进行综合判断，避免将体位误差误判为骨性畸形。

3.2.1 薄层 CT 与三维重建 高适配假体和 PSI 设计通常需要符合具体产品或系统要求的薄层 CT 数据。扫描范围、层厚、重建核、患者体位和 DICOM 数据质量应在检查前由手术医师、放射科及设计团队共同确认，不应笼统要求所有系统均行全下肢 CT 检查。通过图像分割与三维重建，获取股骨远端、胫骨近端及必要的髋、踝关节解剖标志，识别旋转轴、骨赘、骨缺损和潜在导板贴合区，并与负重 X 射线检查的冠状位力线结果相互校验。对于严重畸形、既往骨折或内固定、骨性标志异常的患者，应根据临床需要扩大重建范围，并预设常规器械、增补垫块或加长杆等备选方案[12–13]。

3.2.2 MRI 检查与软骨建模 MRI 是高适配 TKA 术前规划的必需检查，可清晰显示关节软骨轮廓、软骨厚度、关节面磨损及部分软组织结构，为恢复退变前骨软骨解剖形态、确定假体覆盖范围和构建个性化设计模型提供依据。推荐采用 DESS、SPGR 等高分辨率三维序列，其扫描范围、层厚、患者体位和设备参数须满足相应建模要求；必要时可结合常规序列排查骨髓、韧带、半月板或感染等异常情况。MRI 主要用于软骨和软组织建模，不能替代负重全长 X 射线检查的力线评价；对于复杂骨性畸形、骨缺损或特定 PSI 系统，仍应根据需要联合薄层 CT 评估[14]。

推荐意见：术前影像学应以负重全长 X 射线检查确定整体力线，以膝关节正、侧位及髌骨轴位片评价局部结构[11]；MRI 作为高适配 TKA 术前规划的影像学检查手段，用于软骨轮廓重建和个性化模型构建[14]；薄层 CT 则按具体假体或 PSI 系统要求，用于骨性建模或复杂骨性病变评估[12–13]。高度共识，赞成率为 100.00%（31/31）。

3.3 术前规划：截骨、假体与 PSI 设计

术前规划应由术者主导、工程师协同完成，不应以设计软件的默认参数替代临床决策。首先，应明确拟采用的对线策略及目标区间，结合负重

全长 X 射线检查和三维模型分析畸形来源，制订股骨远端与胫骨近端截骨量、胫骨后倾、股骨旋转、关节线高度及后髁偏置。随后，评估股骨和胫骨假体的前后径、横径、覆盖范围及过悬风险，避免股骨前方切迹、内外侧过覆盖和胫骨旋转不良；同时，预估屈伸间隙、侧副韧带张力、骨赘去除与软组织松解顺序，并优化髌股关节轨迹[12-13]。对于严重畸形、骨缺损或既往手术患者，还应预先确定增补垫块、加长杆、约束等级及转换为常规器械的方案。PSI 导板设计须检查贴合区域是否受软骨、骨赘或骨缺损影响，确认定位点、固定针方向、截骨槽位置和锯片安全边界，并在术中以解剖标志和常规测量复核，不应将 PSI 作为唯一校准手段。需要量化软组织平衡或提高截骨重复性的复杂病例，可酌情联合感应垫片或机器人，但应保证其规划目标与高适配假体方案一致。

推荐意见：术前规划至少应明确对线目标、各截骨面参数、假体型号与覆盖、屈伸间隙与软组织平衡策略、髌股关节处理及备选方案；术者应在假体生产前完成最终审核确认；若术中 PSI 贴合或测量结果与规划明显不符，应停止使用该导板，并改用常规器械或其他可靠定位方法[12-13]。高度共识，赞成率为 100.00%（31/31）。

4　手术操作要点

4.1　微创手术入路选择

微创手术入路的选择应综合考虑患者解剖、畸形程度、膝关节 ROM、既往手术瘢痕、髌骨高度、软组织条件及术者对不同入路的熟练程度。①微创内侧髌旁入路适用范围较广，且便于根据需要向近端延长，可作为多数初始开展病例的基础选择；②微创经股内侧肌入路可减少近端股四头肌腱切开，适用于畸形较轻、髌骨活动度较好的患者；③股内侧肌下或股四头肌保留入路对伸膝装置干扰较小，但显露空间有限、学习曲线较长，宜选择体型适中，无低位髌骨、严重畸形或明显屈曲挛缩的患者，并由熟悉该技术的术者实施[15-19]；④对于严重内外翻、明显屈曲挛缩、低位髌骨、膝关节僵硬、严重骨缺损、肥胖或肌肉发达，以及既往多次手术或切口瘢痕复杂的患者，不宜机械套用微创入路标准，应优先选择能够充分显露并可随时延长的入路。

推荐意见：微创入路不等同于单纯缩短皮肤切口。建议将可扩展的微创内侧髌旁或微创经股内侧肌入路作为常用选择；股内侧肌下或股四头肌保留入路仅用于严格筛选且术者熟练的病例[17-19]。高度共识，赞成率为 96.77%（30/31）。

4.2　切口与显露

在所有微创手术中，牵开器的合理放置及术中下肢的精确体位调整，对于维持手术视野的充分显露至关重要。掌握此项技术，建议术者从采用不翻转髌骨的标准股肌下显露方式开始练习，待技术熟练后，再逐步缩短切口长度，过渡至真正的微创操作[18]。以微创股内侧肌下入路为例，其具体步骤如下：手术切口起自髌骨上缘内侧，沿髌骨内侧缘及髌韧带内侧向远端延伸，止于胫骨结节内侧；术中可根据显露需要适度向近端延长。依次切开皮肤、皮下组织及深筋膜后，辨认股内侧肌下缘，自髌骨内侧缘 5 ~ 8 cm 处起，沿其下缘切开深筋膜，并以约 50 °角斜向髌骨中极方向延伸，保持切口方向与股内侧肌纤维在髌骨止点处的走行平行。在此过程中，必须注意保护止于髌骨中极的腱性三角结构，此结构是安放牵开器的关键支点；若遭破坏，牵开器易向近端滑移，损伤股内侧肌斜行纤维。关节囊远端部分需平行于髌腱切开。进入关节后，将股四头肌装置连同髌骨一并向外侧推移（严禁翻转髌骨）。此时，可将一把折弯 90 °的 Hohmann 拉钩置于膝关节外侧沟，以较小的张力牵开伸膝装置远端部分；屈曲膝关节，再将另一把弯曲的 Hohmann 拉钩置于内侧，即可同时良好显露股骨内、外髁及整个关节腔[18]。

充分显露的基本原则包括：①以“看得清、放得准、截得稳、装得正”为最低操作标准，不应以切口长度评价微创质量；②按 PSI 设计说明处理贴合区软骨、骨赘与滑膜，导板依赖的定位结构应在完成定位前保留，避免破坏贴合基准；③牵开器应置于骨性支点或安全软组织间隙，避免过度牵拉髌韧带、股内侧肌止点、内侧副韧带及腘窝后方结构；④对于肥胖、肌肉发达、低位髌骨、髌骨活动差、严重屈曲挛缩或存在既往手术瘢痕的患者，应主动延长切口或采用更安全的常规显露方式；⑤任何 PSI 导板固定、截骨、骨水泥清理

和假体压入均应在关键视野充分显露后进行。

推荐意见：充分显露是微创入路下高适配TKA的首要安全原则。若显露不足导致导板贴合不稳、截骨视野受限或软组织张力判断不可靠，应立即扩大显露范围，而不应在狭小视野内强行完成关键步骤[17-19]。高度共识，赞成率为96.77%（30/31）。

4.3 截骨与软组织平衡

高适配假体系统通常配套使用患者特异性截骨导板。术前，依据虚拟截骨方案设计导板，使其能够精确匹配患者股骨远端与胫骨近端的独特解剖轮廓。术中，外科医生将3D打印的导板放置于相应骨面，需确认导板与骨面贴合紧密，无任何松动或移位。在截骨操作前，应使用标尺验证预设的截骨量处于安全范围，随后将导板牢固固定，依次进行各平面的截骨。对于股骨侧，在股骨截骨导板的引导下，依次完成远端、前髁、后髁、前斜面及后斜面的截骨。随后，将双叉钩置于后交叉韧带附着点的后方，向前方撬开胫骨以充分显露。安装胫骨截骨导向器时，需确保导板各设计支撑点与术前规划指定的解剖贴合位置一致，沿导板截骨槽完成胫骨近端截骨，并确保获得预设的后倾角度。

截骨完成后，使用间隙测量块分别在伸直位和屈曲90 °位测量关节间隙。屈伸间隙及韧带张力满意，且截骨参数复核符合规划后，可进入试模阶段；若存在间隙不平衡，则需根据具体情况评估并进行必要的补充截骨或软组织平衡调整。试模阶段应将ROM作为截骨准确性和软组织平衡的重要验证指标。建议在伸直位、30 °、60 °、90 °屈曲位及最大屈曲位动态检查胫股关节稳定性、内外侧间室张力、髌骨轨迹、后方软组织撞击、被动伸直受限及终末屈曲受限原因。若出现伸直受限，应重点排查后方骨赘、后关节囊挛缩、假体过厚或伸直间隙过紧；若屈曲受限，应评估后髁截骨量、股骨假体旋转、胫骨平台后倾、聚乙烯垫片厚度及髌股关节张力[17-19]。

推荐意见：截骨应依据术前规划，若术中PSI贴合或测量与规划明显不符，应停止使用该导板，并改用常规器械。截骨后评估屈伸间隙和韧带张力，试模时检查全程关节稳定性及髌骨轨迹；发现间隙失衡或活动受限，应查明原因并进行针对性调整。高度共识，赞成率为100.00%（31/31）。

4.4 术中止血与辅助技术选择

4.4.1 止血带使用策略

是否使用止血带应根据患者血管条件、出血风险、手术视野清晰度、骨水泥固定需求及术者习惯进行个体化选择。微创入路联合氨甲环酸、精细电凝、骨面压迫和局部止血措施后，多数患者可在短时止血带辅助下完成手术。对于术中渗血影响导板贴合判断、截骨准确性或骨水泥固定所需干燥骨床的患者，可考虑在截骨关键步骤或骨水泥涂布与假体压入阶段短时、低压使用止血带；存在严重外周血管病变、既往下肢深静脉血栓、明显血管钙化、高凝状态、神经病变或止血带耐受性差的患者，应慎用或不用[20]。

推荐意见：不建议将全程高压止血带作为微创入路下高适配TKA的常规必选步骤。可优先采用基于氨甲环酸的短时止血带策略，以兼顾手术视野清晰、软组织保护、术后疼痛控制和早期功能恢复[20]。高度共识，赞成率为100.00%（31/31）。

4.4.2 感应垫片的应用

感应垫片可在试模阶段实时量化内外侧间室压力、屈伸位负荷分布及软组织平衡状态，有助于辅助判断内外侧松解程度、聚乙烯垫片厚度和最终假体稳定性。其更适合于复杂内外翻畸形、屈伸间隙不匹配、软组织张力判断困难、高功能需求患者或教学质控场景。但感应垫片仍存在成本、可及性、无菌流程、与不同假体系统兼容性及压力阈值标准不完全统一等问题，不能替代术者对韧带张力、间隙测量、髌骨轨迹和全程ROM的综合判断[21]。

推荐意见：有条件的单位可选择性联合感应垫片辅助软组织平衡，尤其用于复杂病例和质量控制；目前不宜作为所有微创入路下高适配TKA的常规配置[21]。高度共识，赞成率为100.00%（31/31）。

4.4.3 机器人辅助技术

机器人辅助可通过术前建模、实时对线反馈和机械臂限位提高截骨定位的可重复性，有助于落实个性化规划和减少截骨离群值。与高适配假体联合应用时，应特别注意机器人默认规划与高适配假体/PSI规划之间的一致性，避免因系统参数不兼容导致重复规划或目标力线冲突[22]。

推荐意见：对于严重畸形、骨性标志不清、既往手术后解剖改变或对精准截骨要求较高的患者，可考虑联合机器人辅助；常规患者不要求必须联合机器人。高度共识，赞成率为 96.77%（30/31）。

4.5　安装与切口闭合

在假体安装阶段，彻底冲洗并干燥骨床，于骨水泥面团期将其均匀涂布于假体及骨面，依次植入胫骨、股骨假体，在最终假体植入并清除多余骨水泥后，应再次进行全屈伸范围动态检查，确认膝关节可获得稳定伸直、满意屈曲、无明显内外侧不平衡、无后方撞击、无髌骨外倾或半脱位趋势。若 ROM 低于术前规划预期，应在闭合前重新评估骨赘残留、软组织松解、垫片厚度、假体旋转及髌股关节张力，必要时及时调整。彻底冲洗关节腔并止血；以可吸收缝线严密缝合关节囊与深筋膜，逐层闭合皮下组织；最后采用皮内美容缝合或皮肤缝合器对合皮肤，并以无菌敷料加压包扎完成手术。

临床研究表明，微创入路显著减少软组织剥离和肌肉损伤[9, 18]，结合高适配假体可减少部分骨面渗血，具体临床获益仍需针对该假体与入路组合的研究验证。术后不常规放置引流管不仅能有效降低因引流管逆行感染引发的关节内感染风险，还能消除引流瓶对患者术后早期下地活动和功能锻炼的心理及物理障碍[23]。大量临床证据显示，在微创手术基础上联合应用氨甲环酸进行止血管理[24]，即使不放置引流管，其术后血肿发生率及切口并发症率也与常规引流组无显著差异，且能够缩短住院时间，提升患者的早期主观满意度。

推荐意见：骨水泥固定时应规范准备骨床。充分止血及切口可靠闭合后，可不常规放置引流管；特殊风险患者应个体化决定。高度共识，赞成率为 100.00%（31/31）。

4.6　注意事项

结合临床实践，为确保微创人工膝关节置换术的顺利进行，需重点关注以下操作要点：①充分松解关节囊是手术视野成功显露的第一步，有助于更轻松地推移和牵开髌骨；②遵循合理的截骨顺序，通常建议先行股骨截骨，以便为后续胫骨侧的显露与操作创造足够空间；③术中灵活运用伸、屈膝关节的手法，动态调整关节位置，从而最大程度地显露所需操作的关节面；④针对胫骨平台后外侧显露困难的情况，可选用双叉式 Hohmann 拉钩，以有效阻挡外侧软组织及髌骨，为安全、精准地截骨提供保障。⑤始终坚持“充分暴露优先”原则，任何关键步骤均不应在导板或截骨面未能完全确认的状态下完成；⑥动态评估 ROM，避免因单纯追求稳定性而选择过厚垫片，从而导致屈伸受限。

5　围手术期管理

以疼痛管理和功能训练为核心，多学科团队密切配合。实施多模式镇痛方案，采用以非阿片类药物为基础的多模式镇痛方案，阿片类药物仅在必要时用于补救镇痛，并尽量减少用量[25]，并可辅以冰敷、镇痛泵或局部神经阻滞延续镇痛，尽可能减少阿片类药物用量，保障患者在清醒状态下即可活动。康复过程中，严密观察切口情况，定期换药，保持伤口清洁干燥；若因特殊原因（如严重凝血功能障碍、术中大出血等）放置引流管，应视引流量在术后 24 ~ 48 h 内尽早拔除，以促进早期活动。深静脉血栓预防措施需坚持规范，包括术后早期下地活动、使用间歇性充气加压装置，以及根据风险应用低分子肝素或口服抗凝药[26]。

6　术后康复及随访

术后康复计划是保障微创入路下高适配人工膝关节置换术临床疗效的核心环节，其整体流程应严格遵循早期启动、循序渐进及高度个体化的基本原则。在围手术期多模式镇痛方案的有效支持下，康复训练通常建议于术后尽早启动[27]，初期的核心目标在于通过踝泵运动、股四头肌等长收缩练习及主动踝关节活动促进下肢静脉回流，有效控制术后肢体肿胀并预防深静脉血栓形成。由于微创入路极大程度地保护了伸膝装置的完整性，患者通常于术后第 1 天即可在助行器辅助下尝试早期下地负重活动，这有助于本体感觉的早期诱发与重建。随着康复阶段的推进，训练重点应转向关节 ROM 的精准改善与步态优化，利用高适配假体与患者解剖结构高度契合的运动学优势，指导

患者进行主动屈膝及直腿抬高练习，旨在术后出院前达到理想的屈伸范围，目标是术后 1 ~ 2 周内屈曲达到 90 °以上并能独立行走。中后期康复则侧重于增强股四头肌与腘绳肌的肌力训练，并引入平衡与协调性练习，以改善关节功能和患者感受[28]，确保患者能够平稳过渡到日常生活及低强度的体育活动中。

ROM 康复目标应个体化制订，不宜机械套用单一角度标准。对于术前活动度较好、畸形较轻、疼痛控制满意者，可在保护切口和控制肿胀的前提下积极推进屈伸训练；对于术前僵硬、屈曲挛缩明显、软组织松解范围较大或术中显露困难者，应循序渐进地增加屈曲角度，避免早期强行屈膝造成切口渗血、疼痛加重或伸膝装置刺激。若术后早期出现持续伸直受限、屈曲进展停滞、明显肿胀疼痛或髌骨轨迹异常，应及时复查并调整功能训练方案。

出院后仍需继续康复锻炼并定期随访，评估关节 ROM、肌力恢复和伤口愈合情况。建议患者于术后 1、3、6、12 个月进行复查，随后每 1 ~ 2 年复查 1 次。建议复查膝关节正侧位以及髌骨轴位 X 射线检查，以评估高适配假体的位置及其与髌骨的匹配情况；对于术后出现持续疼痛、切口红肿渗液、发热或其他感染征象的患者，应根据假体周围关节感染诊断流程，完善血清炎症指标检测及必要的关节液检查[29]。

7 并发症的预防与处理

术前准备的重点在于全面评估与风险优化，通过控制感染、管理基础疾病、纠正贫血与营养不良，为手术创造最佳安全条件。术中并发症的预防贯穿于手术操作的每个关键环节，首要原则是保护神经血管结构，尤其在显露后侧时，应谨慎操作，避免损伤腘动脉及腓总神经。截骨过程中，需确保导板稳定贴合，将截骨量严格控制在安全范围内，以防因截骨量过大而引起膝关节不稳定。采用低压脉冲灌洗骨床，并在植入前彻底吸干髓腔，以降低骨水泥植入综合征的风险[30]。假体安装时需精确控制力线与旋转对位，避免因位置不当导致早期松动、髌骨轨迹不良或关节不稳定[31]。此外，维持手术视野清晰与软组织保护同样关键，妥善使用拉钩，避免过度牵拉，可减少侧副韧带损伤及切口愈合问题[9]。全程严格遵守无菌原则与精细止血，是预防感染与血肿形成的基石。止血带使用后需观察大腿疼痛、皮肤压伤、神经牵拉症状、肌力恢复延迟及血栓风险[20]。术后，通过多模式的监测、管理与早期康复，采用综合方案预防深静脉血栓与感染，实施规范化镇痛以保障早期功能锻炼，并建立并发症早期诊断机制，确保一旦发生手术切口愈合不良、关节僵硬或深部感染等问题，能迅速识别并采取针对性处理。通过上述前瞻性、规范化操作，可有效提高手术安全性与预后质量。

8 总结与展望

微创入路下高适配人工膝关节置换手术是一项融合了精准医疗与快速康复理念的先进技术[32]。本共识基于现有证据和专家经验，提供了从患者选择、术前规划到手术操作及围手术期管理的全流程规范建议。随着此项技术的广泛应用和更多长期临床数据的积累，本共识将适时更新，以持续推动我国膝关节置换外科向更加精准、微创、高效的方向发展。

利益冲突声明：所有参与本共识编写与讨论的专家均声明不存在与本共识内容相关的利益冲突。

共识编写专家组（按姓氏拼音排序）：安森博（山东第一医科大学附属省立医院）、蔡谔（清华大学长庚医院）、谷源林（威海卫人民医院）、关振鹏（北京大学首钢医院）、郭建斌（西安红会医院）、贾庆卫（山东第一医科大学第二附属医院）、康慧君（河北医科大学第三医院）、孔祥朋（解放军总医院第四医学中心）、李伟（山东第一医科大学附属省立医院）、李晓辉（天津市天津医院）、李宇晟（中南大学湘雅医院）、李倬（山东第一医科大学附属省立医院）、满振涛（山东第一医科大学附属省立医院）、沈彬（四川大学华西医院）、石辉（山东医药大学附属医院）、孙海宁（解放军联勤保障部队第 960 医院）、孙天童（山东第一医科大学附属省立医院）、田雷（山东第一医科大学附属省立医院）、王昌耀（青岛大学附属医院）、王飞（河北医科大学第三医院）、王锴（北京大学人民医院）、王渭君（南京鼓楼医院）、肖文峰（中南

大学湘雅医院）、徐辉（北京积水潭医院）、徐杰（福州大学附属省立医院）、闫新峰（山东第一医科大学第一附属医院）、袁振（山东第一医科大学第一附属医院）、张益民（潍坊市人民医院）、张元民（济宁医学院附属医院）、赵旻暐（北京大学第三医院）、朱明（日照市中医院）

学术秘书：付文瑞（山东第一医科大学附属省立医院）

执笔作者：付文瑞（山东第一医科大学附属省立医院）、满振涛（山东第一医科大学附属省立医院）、肖文峰（中南大学湘雅医院）、史磊（山东第一医科大学附属省立医院）、吕世龙（山东第一医科大学附属省立医院）

参 考 文 献：

[1] Roelofs A J, de Bari C. Osteoarthritis year in review 2023: biology[J]. Osteoarthritis Cartilage, 2024, 32(2): 148-158.

[2] Srivastava A K, Surgical Management of Osteoarthritis of the Knee Work Group, Staff of the American Academy of Orthopaedic Surgeons. American Academy of Orthopaedic Surgeons clinical practice guideline summary of surgical management of osteoarthritis of the knee[J]. J Am Acad Orthop Surg, 2023, 31(24): 1211-1220.

[3] Saeed A Z, Khaleeq T, Ahmed U, et al. No clinical advantage with customized individually made implants over conventional off-the-shelf implants in total knee arthroplasty: a systematic review and meta-analysis[J]. Arch Orthop Trauma Surg, 2024, 144(3): 1311-1330.

[4] 王安民, 宋长辉, 杨永强, 等. 膝关节股骨假体的个性化设计与匹配程度分析[J]. 计算机辅助设计与图形学学报, 2018, 30(8): 1572-1578.

[5] Lüring C, Beckmann J. Custom made total knee arthroplasty : Review of current literature[J]. Orthopade, 2020, 49(5): 382-389.

[6] 魏波, 姚庆强, 唐成, 等. 经股内侧肌下入路行内轴型全膝关节假体置换的优势[J]. 中国组织工程研究, 2023, 27(4): 552-557.

[7] Liu Z, Yang H. Comparison of the minimally invasive and standard medial parapatellar approaches for total knee arthroplasty: systematic review and meta-analysis[J]. J Int Med Res, 2011, 39(5): 1607-1617.

[8] Zahn R K, Graef F, Conrad J L, et al. Accuracy of tibial positioning in the frontal plane: a prospective study comparing conventional and innovative techniques in total knee arthroplasty[J]. Arch Orthop Trauma Surg, 2020, 140(6): 793-800.

[9] Thienpont E. Faster recovery after minimally invasive surgery in total knee arthroplasty[J]. Knee Surg Sports Traumatol Arthrosc, 2013, 21(10): 2412-2417.

[10] 王琛, 于浩然, 郭灰灰, 等. 微创全膝关节置换术的研究进展[J]. 中华关节外科杂志(电子版), 2021, 15(3): 339-344.

[11] Kumar N, Yadav C, Raj R, et al. How to interpret postoperative X-rays after total knee arthroplasty[J]. Orthop Surg, 2014, 6(3): 179-186.

[12] Enam S, Gan H S, Ramlee M H. Patient-specific design of knee and ankle implant: a short review on the design process, analysis, manufacturing, and clinical outcomes[J]. Malays J Med Health Sci, 2024, 20(2): 312-323.

[13] Thienpont E, Schwab P E, Fennema P. Efficacy of patient-specific instruments in total knee arthroplasty: a systematic review and meta-analysis[J]. J Bone Joint Surg Am, 2017, 99(6): 521-530.

[14] Crema M D, Roemer F W, Marra M D, et al. Articular cartilage in the knee: current MR imaging techniques and applications in clinical practice and research[J]. Radiographics, 2011, 31(1): 37-61.

[15] 姚运峰, 康鹏德, 薛晨曦, 等. 经股内侧肌下微创入路与传统入路行人工全膝关节置换术的前瞻性随机对照研究[J]. 中国修复重建外科杂志, 2018, 32(2): 162-168.

[16] Yang X, Cheng Q H, Yang Y Z, et al. Minimally invasive medial femoral approach to total knee arthroplasty improves short-term outcomes compared to the standard medial parapatellar approach: a systematic review and meta-analysis[J]. J Orthop Surg Res, 2023, 18(1): 657.

[17] Mora J P, Scuderi G R. Minimally invasive total knee arthroplasty: does surgical technique actually impact the outcome?[J]. Orthop Clin North Am, 2020, 51(3): 303-315.

[18] Tzatzairis T, Fiska A, Ververidis A, et al. Minimally invasive versus conventional approaches in total knee replacement/arthroplasty: a review of the literature[J]. J Orthop, 2018, 15(2): 459-466.

[19] 卢文龙, 许建中, 陈涛, 等. 全膝关节置换微创切口与标准切口的早期临床对照研究[J]. 中华骨与关节外科杂志, 2018, 11(3): 161-165.

[20] Ahmed I, Chawla A, Underwood M, et al. Tourniquet use for knee replacement surgery[J]. Cochrane Database Syst Rev, 2020, 12(12): CD012874.

[21] Gustke K A, Golladay G J, Roche M W, et al. Primary TKA patients with quantifiably balanced Soft-Tissue achieve significant clinical gains sooner than unbalanced patients[J]. Adv Orthop, 2014, 2014(1): 628695.

[22] Alrajeb R, Zarti M, Shuia Z, et al. Robotic-assisted versus conventional total knee arthroplasty: a systematic review and meta-analysis of randomized controlled trials[J]. Eur J Orthop Surg Traumatol, 2024, 34(3): 1333-1343.

[23] Watanabe T, Muneta T, Yagishita K, et al. Closed suction drainage is not necessary for total knee arthroplasty: a prospective study on simultaneous bilateral surgeries of a mean follow-up of 5.5 years[J]. J Arthroplasty, 2016, 31(3): 641-645.

[24] Yang Z G, Chen W P, Wu L D. Effectiveness and safety of tranexamic acid in reducing blood loss in total knee arthroplasty:

a meta-analysis[J]. J Bone Joint Surg Am, 2012, 94(13): 1153-1159.

[25] Lavand'homme P M, Kehlet H, Rawal N, et al. Pain management after total knee arthroplasty: procedure specific postoperative pain management recommendations[J]. Eur J Anaesthesiol, 2022, 39(9): 743-757.

[26] 中华医学会骨科学分会. 中国骨科大手术静脉血栓栓塞症预防指南[J]. 中华骨科杂志, 2016, 36(2): 65-71.

[27] 周宗科, 翁习生, 曲铁兵, 等. 中国髋、膝关节置换术加速康复: 围术期管理策略专家共识[J]. 中华骨与关节外科杂志, 2016, 9(1): 1-9.

[28] Behrend H, Giesinger K, Giesinger J M, et al. The "forgotten joint" as the ultimate goal in joint arthroplasty: validation of a new patient-reported outcome measure[J]. J Arthroplasty, 2012, 27(3): 430-436.e1.

[29] Parvizi J, Tan T L, Goswami K, et al. The 2018 definition of periprosthetic hip and knee infection: an evidence-based and validated criteria[J]. J Arthroplasty, 2018, 33(5): 1309-1314.e2.

[30] Donaldson A J, Thomson H E, Harper N J, et al. Bone cement implantation syndrome[J]. Br J Anaesth, 2009, 102(1): 12-22.

[31] Berger R A, Crossett L S, Jacobs J J, et al. Malrotation causing patellofemoral complications after total knee arthroplasty[J]. Clin Orthop Relat Res, 1998(356): 144-153.

[32] 基于微创手术入路的高适配人工膝关节置换术临床路径专家共识制定小组, 2023年度国家重点研发计划"增材制造与激光制造"重点专项«高适配定制式人工膝关节激光增材制造应用示范»项目组. 基于微创手术入路的高适配人工膝关节置换术临床路径专家共识[J]. 中国修复重建外科杂志, 2026, 40(9): 1336-1345.

（童颖丹 编辑）

本文引用格式：微创入路下高适配人工膝关节置换手术操作专家共识制定小组2023年度国家重点研发计划“增材制造与激光制造”重点专项《高适配定制式人工膝关节激光增材制造应用示范》项目组. 微创手术入路下高适配人工膝关节置换手术操作专家共识[J]. 中国现代医学杂志, 2026, 36(22): 1-10.

Cite this article as: Expert Consensus Development Group on Surgical Procedures for High-Conformity Total Knee Arthroplasty via Minimally Invasive Approaches; Project Team of the “Application Demonstration of Laser Additive Manufacturing for High-Conformity Total Knee Arthroplasty”, a Key Project under the National Key Research and Development Program of China for “Additive Manufacturing and Laser Manufacturing” (Fiscal Year 2023). Expert consensus on surgical procedures for high-conformity total knee arthroplasty via minimally invasive approaches[J]. China Journal of Modern Medicine, 2026, 36(22): 1-10.